

Febrero de 2018

¿Cuándo sospechar cáncer en el niño?



Ministerio de Salud
Presidencia de la Nación



¿Cuándo sospechar cáncer en el niño?

Autoridades

Presidenta de la Nación

Ing. Mauricio Macri

Ministro de Salud de la Nación

Dr. Jorge Daniel Lemus

Director del Instituto Nacional del Cáncer

Dr. Roberto N. Pradier

Coordinadora Técnica

Dra. Julia Ismael

Coordinador Administrativo

Lic. Nahir Elyeche

Coordinación Oncopediatría

Dra Florencia Moreno

Dr. Daniel Freigeiro

Dr. Marcelo Scopinaro

Lic. Mora Medici

ASESORES de ROHA

Dra. Blanca Diez

Dra. Dora Loria

Dra. María Teresa G. de Dávila

Dra. Mercedes García Lombardi

Dr. Marcelo Scopinaro

Dr. Enrique Schwartzman

Equipo

Lic. Inés Kumcher

Tec. Judith Goldman

Gloria Montoya

Dra. Cristina Cipolla

Primera edición septiembre 2008-Fundacion Hospital de Pediatría Prof.Dr. Juan P Garrahan.

Este material ha sido elaborado por la Dra. Florencia Moreno, Hemato-Oncóloga, Directora de ROHA, Registro Oncopediátrico Hospitalario Argentino, Fundación Kaleidos.

Con la importante colaboración de los Doctores:

Enrique Schwartzman y Marcelo Scopinaro, en la corrección del texto.

Las fotografías que aparecen en la publicación corresponden a los archivos de fotos de los Doctores: Francisco Unchalo, Guillermo Chantada, Pedro Zubizarreta, Héctor Torres, Daniel Pollono, Enrique Schwartzman.

Agradecemos la colaboración de los Doctores:

Sandra Casak, Cecilia Riccheri, Celia Beatriz Gianotti Antoneli, Verónica Dussel, Guadalupe Rey, Daniel Pollono, Guillermo Chantada, Marcela Paladino, Dora Loria, Mercedes G. Lombardi, Blanca Diez, Antonio Latella.

Se agradece la participación de pediatras, enfermeros, estudiantes de medicina que han colaborado con esta publicación.





¿Cuándo sospechar cáncer en el niño?

Este material ha sido elaborado por los Doctores: **Dra. Florencia Moreno**, Directora de ROHA, Registro Oncopediátrico Hospitalario Argentino, Instituto Nacional del cáncer- Ministerio de Salud.

Dra. Ana Rizzi, Dr. Guillermo Chantada, Dra. Lidia Fraquelli, Dr. Enrique Schwartzman - Hospital Prof. Dr. Juan P Garrahan, **Dra. Fernanda Rivas** - Hospital de Niños Dr. Ricardo Gutiérrez.

Con la importante colaboración en la supervisión del material de:
Dr. Pablo Pesce, Dr. Marcelo Scopinaro, Dr. Daniel Freigeiro - Instituto Nacional del Cáncer - Capítulo Pediátrico.

Diseño Gráfico: **Romina Ortiz**.

Las fotografías que aparecen en la publicación corresponden a los archivos de fotos de los Doctores: **Francisco Unchalo, Guillermo Chantada, Pedro Zubizarreta, Héctor Torres, Daniel Pollono, Enrique Schwartzman**, Oncopedia.org, Servicio de Imágenes del hospital Prof. Dr. Juan P Garrahan.

Se agradece la participación de pediatras, enfermeros, estudiantes de medicina que han colaborado con esta publicación.

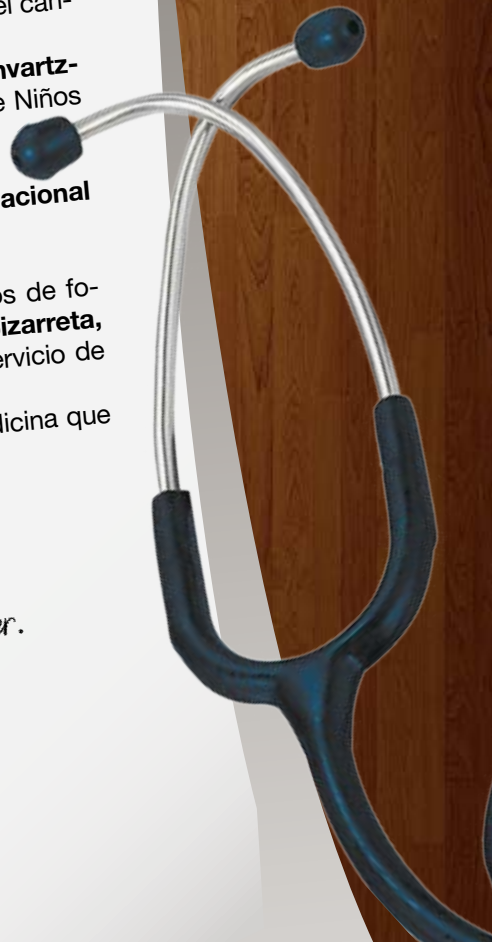
Agradecemos a la Fundación Kaleidos por el apoyo incondicional.

Con la inspiración:

De todos los niños que transitaron y transitan este camino, el del cáncer.



Este material es de distribución gratuita



Índice de contenidos

1.	Objetivos de la detección temprana y correcto manejo del niño con cáncer. ¿A quiénes, por qué y para qué?.....	7	●	Protrusión ocular (ojo saltón).....	42
2.	Aspectos generales de los niños con cáncer en Argentina.....	7	●	Aspectos importantes en las radiografías óseas	44
3.	Factores que influyen en el retraso del diagnóstico del niño con cáncer.....	9	●	Dolor óseo localizado.....	48
4.	Orientación diagnóstica según edad del paciente.....	11	●	Leucocoria (mancha blanca en la pupila).....	52
5.	Signos y síntomas inespecíficos más frecuentes en el niño con cáncer.....	12	●	Estrabismo.....	54
	● Fiebre, púrpura y anemia.....	12	●	Dolor óseo generalizado.....	55
	● Dolor de cabeza y vómitos.....	14	●	Fiebre prolongada.....	56
	● Otras manifestaciones de tumores cerebrales.....	16	●	Dolor de dientes.....	56
	● Aumento del tamaño ganglionar.....	17	●	Otorrea u otorragia (secreción o sangrado por el oído).....	58
	● Prurito y Sudoración nocturna.....	20	●	Hemi-hipertrofia corporal.....	59
	● Aspectos importantes en la radiografía de tórax.....	21	●	Hematuria.....	59
	● Masa tumoral torácica.....	29	●	Sangrado vaginal.....	60
	● Masa tumoral abdominal.....	36	●	Hipertensión arterial.....	60
			●	Pubertad precoz - Virilización.....	61
			●	Lesiones en piel-Melanoma.....	62
			6.	Referencias.....	63
			7.	Hospitales Públicos con Servicio de Hemato-Oncología Pediatría.....	64





Objetivos de la detección temprana y correcto manejo del niño con cáncer

- ✓ Mejorar el pronóstico de la enfermedad y disminuir la mortalidad precoz.
- ✓ Desarrollar un circuito dirigido ante la sospecha del niño con cáncer.
- ✓ Realizar un tratamiento menos intenso y con menores complicaciones.
- ✓ Disminuir las secuelas orgánicas y psicológicas.
- ✓ Reducir los costos económicos.

¿A quiénes, por qué y para qué?

Esta guía está dirigida **a quienes** están en contacto con ni-

ños: enfermeros, médicos en formación, médicos generalistas, pediatras, agentes de salud, etc.

¿Por qué?: porque sabemos que el cáncer diagnosticado tempranamente es potencialmente curable.

¿Para qué?: para que todos los niños con cáncer tengan la posibilidad de recibir un diagnóstico oportuno y que sean derivados rápida y correctamente a centros asistenciales donde funcione una unidad de hemato-oncología infantil.



Aspectos generales de los niños con cáncer en Argentina

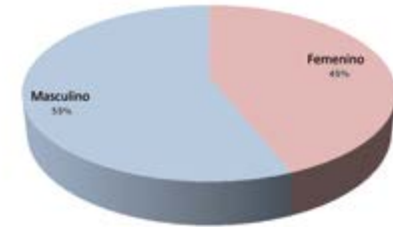
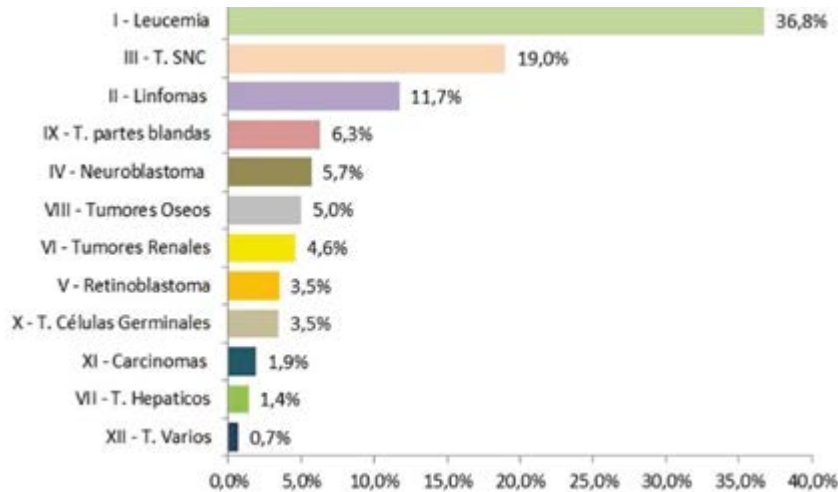
En la Argentina hay 10.222.317 niños menores de 15 años (Censo 2010, INDEC). Teóricamente, esperaríamos tener aproximadamente 1.369 nuevos pacientes con cáncer por año. El Registro Oncopediátrico Hospitalario Argentino (ROHA – INC), registra a los pacientes menores de 15 años con nuevo diagnóstico de cáncer desde el año 2.000. Los datos son aportados por instituciones públicas y privadas que atienden

niños con patología oncológica en la República Argentina (registros poblacionales, centros de radioterapia, centros de patología, servicios de cirugía, grupos cooperativos y datos de defunción por causa oncológica). Se registran todas las patologías malignas y las benignas de localización cerebral. La cobertura actual de ROHA para todo el país se estima que es del 93%.

Epidemiología del cáncer en Argentina:

- La tasa de incidencia es de 120 - 140 casos de cáncer por millón en niños menores de 15 años, se estiman 1.300-1.400 casos nuevos por año.
- La tasa de incidencia de las leucemias es de 30 - 40 por millón en niños menores de 15 años, se estiman entre 470-570 leucemias nuevas por año.
- Es la primera causa de muerte por enfermedad en el grupo entre los 5 – 15 años de edad, precedida por accidentes.
- La tasa de mortalidad en el año 2012 fue de 4.4 por 100.000 en menores de 15 años, se estiman 450 muertes por año de cáncer.

Frecuencia relativa 2000 - 2016 n: 22.327



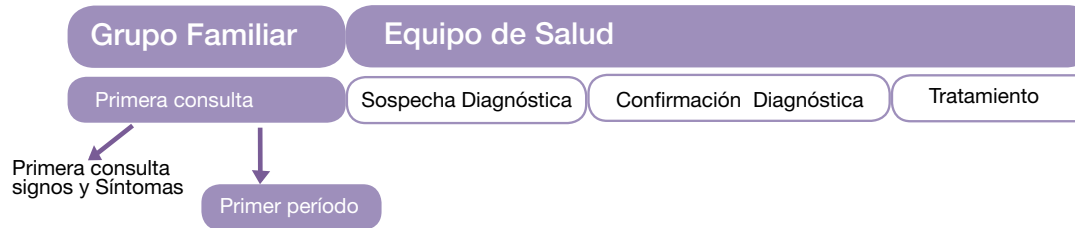
La distribución del sexo en los niños con cáncer muestra una ligera predominancia para el sexo masculino. Aquí se muestra la frecuencia relativa para todas las patologías.

La distribución de las patologías en Argentina (2000-2016) coincide con los datos publicados internacionalmente, las leucemias constituyen la enfermedad oncológica más frecuente, seguida en frecuencia por los tumores de sistema nervioso central y linfomas.



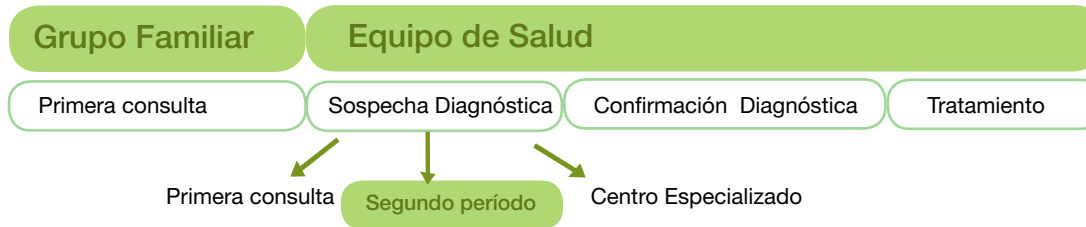
Factores que influyen en el retraso del diagnóstico del niño con cáncer

Podemos dividir los tiempos y secuencias diagnósticas que sigue un niño o adolescente con cáncer en 4 períodos:



El **primer período** se extiende **desde la aparición de los primeros signos o síntomas hasta la realización de la primera consulta con los padres o cuidadores del niño**. En las primeras etapas muchos tumores son asintomáticos y el tiempo silencioso varía según la biología y la ubicación de cada tumor. En algún momento comienzan los signos o síntomas que pueden ser inespecíficos o por compresión o invasión de órganos. Muchas veces los síntomas se asemejan a los de las enfermedades comunes o molestias frecuentes y no siempre son tomados en cuenta por los padres. Esto depende de muchos factores: nivel de educación, información médica, escolaridad, creencias. En muchos casos la madre es la primera que detecta una tumoración, especialmente en lactantes (tumores abdominales, testiculares, etc.).

Los períodos siguientes dependen del equipo de salud.

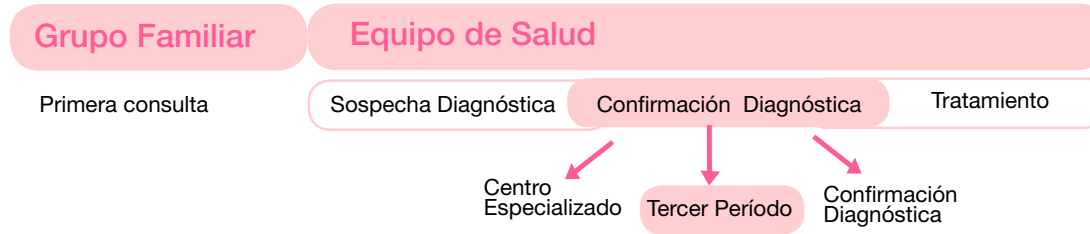


El **segundo período** se extiende **desde la primera consulta hasta la derivación a un centro especializado**. Hay que tener en cuenta que el cáncer en pediatría es una rareza y la información que reciben los profesionales de salud es insuficiente. Es deseable que en los consultorios de atención primaria y/o urgencias se realice un examen físico completo, no limitándose a la revisión semioló-



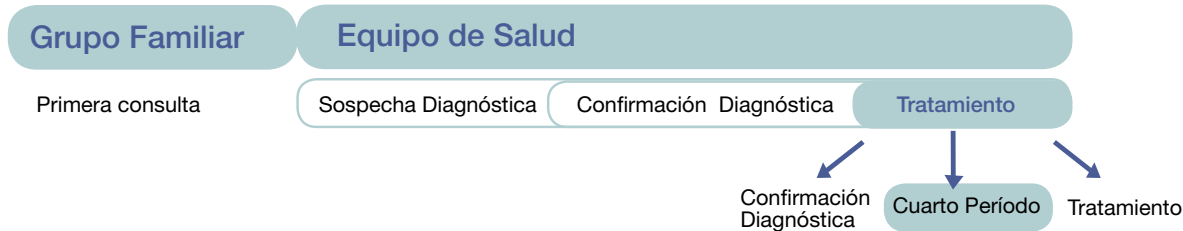
gica relacionada al síntoma por el que se consulta. Es muy importante que se examine a los niños de pies a cabeza, desnudos, procurando tomar la presión arterial y poniendo atención en lo que los padres y el niño relatan.

Es importante que se eviten estudios e intervenciones, que puedan demorar un correcto diagnóstico. Ante la sospecha de patología tumoral es imperiosa la derivación inmediata a un centro especializado.



El **tercer período** es aquel que transcurre **desde el ingreso del niño a un centro especializado con sospecha diagnóstica de cáncer hasta la confirmación diagnóstica**. La duración de este período va a depender de las características institucionales, que son muy dispares a lo largo del país. El circuito puede variar si el niño ingresa por el servicio de cirugía general, neurocirugía, endocrinología, psiquiatría, clínica. Es fundamental que en los centros de referencia trabajen con unidad de criterio ante la sospecha del niño con cáncer, mantengan una comunicación fluida de los distintos servicios entre sí y con el servicio de hemato-oncología. Es indispensable que el oncólogo conozca al paciente ante la sospecha diagnóstica, ya que esta intervención previene demoras posteriores (pedidos de estudios para estadificación), mejora la precisión del diagnóstico (pedido de marcadores tumorales, etc.) o cambia la estrategia diagnóstica y terapéutica (utilizando punciones en lugar de biopsias a cielo abierto, evitando procedimientos agresivos, etc.).

De esta manera se evita la pérdida de tiempo y recursos.





Factores que afectan la detección precoz

- Características biológicas del tumor.
- Conocimiento y actitud del equipo de salud.
- Consulta tardía de los padres.
- Características del hospital donde es estudiado y tratado el niño.

4

Signos y síntomas frecuentes con evolución no habitual deben alertarnos

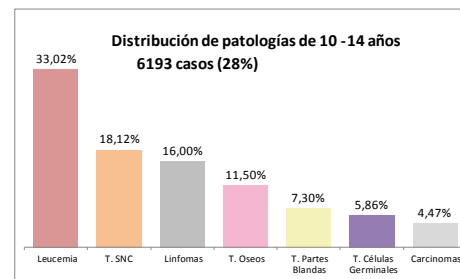
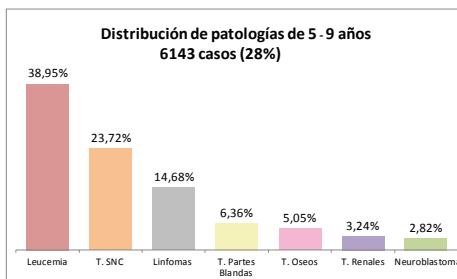
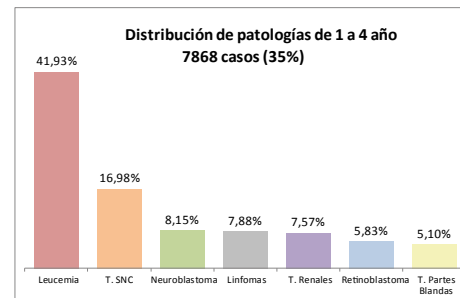
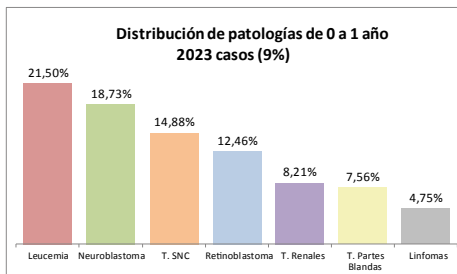
Orientación diagnóstica: según edad del paciente

En el diagnóstico de las patologías oncológicas en pediatría es muy importante tener en cuenta la edad. Hay tumores propios del lactante, de la niñez y de la adolescencia. Si bien algunos tumores son característicos de un período, **siempre hay excepciones!!!**

La intención de los siguientes gráficos es transmitir cuáles son los rangos de edad y las edades más frecuentes para el diagnóstico de algunas patologías.

Los datos son analizados en niños argentinos con patología oncológica incluidos en ROHA desde el año 2000.

En los siguientes gráficos se describen las patologías más frecuentes agrupadas por edades en grupos de menores de 1 año, entre 1 y 5 años, entre 5 y 10 años y mayores de 10 años.



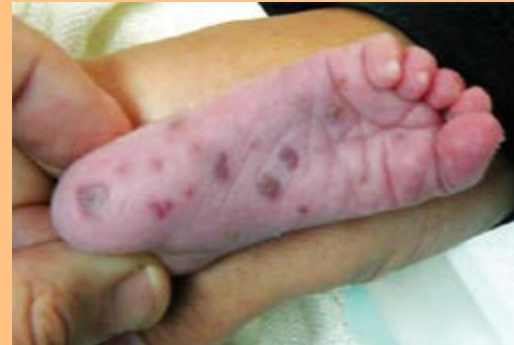
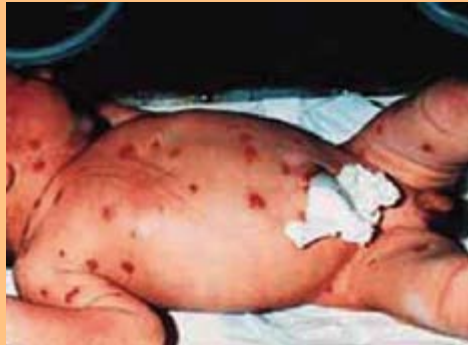
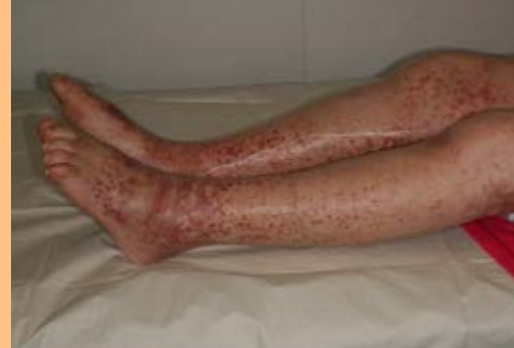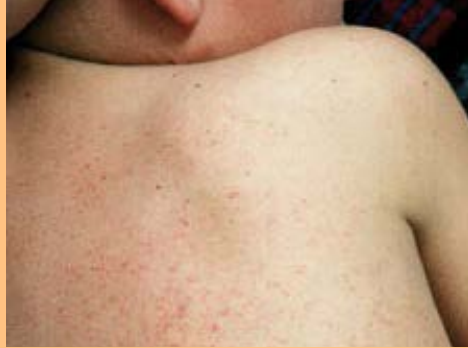Signos y síntomas inespecíficos más frecuentes en el niño con cáncer.

**Fiebre,
púrpura
y anemia**

*Urgencia
infectológica y
oncológica.*

*No demorar el inicio
de antibióticos.*



Se debe derivar con urgencia al niño a un centro de alta complejidad.



Fiebre, púrpura y anemia

Leucemia aguda

Es el cáncer más frecuente en pediatría con aproximadamente el 37% de los casos de cáncer pediátrico en Argentina. La mayor incidencia se ve entre los 3 y 5 años.

Las leucemias agudas pueden ser: linfoblásticas (80%) o mieloblásticas (20%).

Forma de presentación: generalmente es inespecífica al inicio, con un período que va de días a semanas con cansancio, palidez, dolor osteoarticular intermitente, fiebre. También puede presentarse con un cuadro de mayor gravedad con sangrado e infecciones severas.

Examen físico: hepatoesplenomegalia, adenopatías, cervicales, inguinales, axilares, mediastinales, palidez, petequias, taquicardia, agrandamiento testicular.

¿Cómo se hace el diagnóstico? estos pacientes representan una emergencia, deben ser derivados a un centro con servicio de hemato-oncología infantil donde se les realice punción aspiración de médula ósea y punción lumbar. El material debe ser estudiado por un laboratorio con experiencia de citogenética e inmunología para poder determinar el tipo de leucemia.

Tratamiento y pronóstico: el tratamiento es la quimioterapia, por lo general dura entre 18 y 24 meses. Algunos pacientes son de alto riesgo y puede estar indicado un trasplante de médula ósea. Entre el 40% y 80% de los niños se curan y esto depende de las características del niño, de la leucemia, del tratamiento y de la institución tratante.

Se debe derivar con urgencia al niño a un centro de alta complejidad.

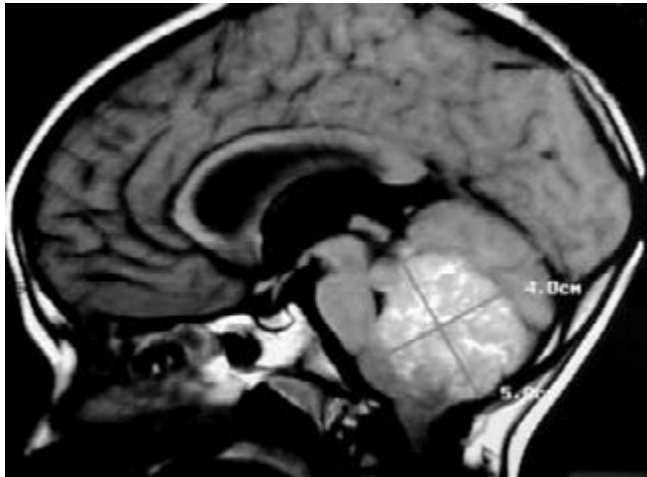
Dolor de cabeza y vómitos: Tumores Cerebrales

Las manifestaciones clínicas de los **tumores cerebrales** dependen de dos factores:

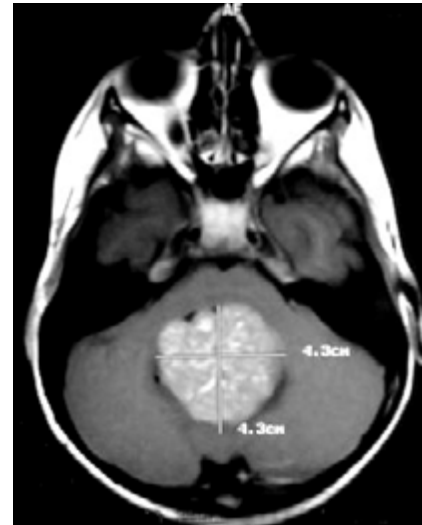- Localización del tumor
- Aumento de la presión endocraneana.

La localización más frecuente de los tumores es la fosa posterior siendo los astrocitomas, meduloblastomas, ependimomas y los tumores de tronco las neoplasias más comunes. Estos tumores pueden cursar con hidrocefalia que es una de las causas más frecuentes del dolor de cabeza.

Es importante tener en cuenta las características de la cefalea. El dolor generalmente progresa en el tiempo, con períodos en los que puede remitir, aunque el dolor reaparece, pudiendo ser más intenso en las noches (lo despierta) o por las mañanas. En las situaciones de aumento de la presión abdominal (defecación) el dolor puede incrementarse. El dolor de cabeza puede acompañarse de vómitos que pueden ser en chorro, matutinos y sin sensación de náuseas. Estas manifestaciones (cefaleas y vómitos) pueden corresponder a la presencia de hipertensión endocraneana.



RM Corte sagital: Tumor en fosa posterior



RM corte axial:
Tumor en fosa posterior

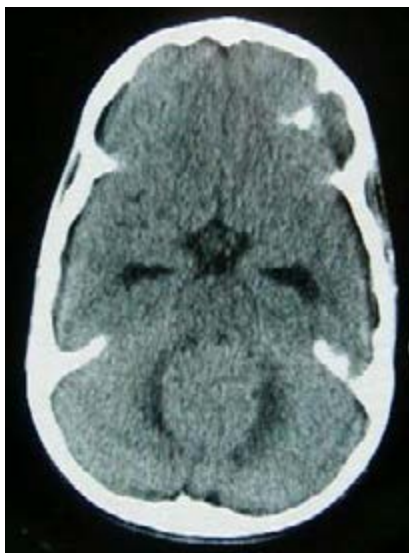


Dolor de cabeza y vómitos: Tumores Cerebrales

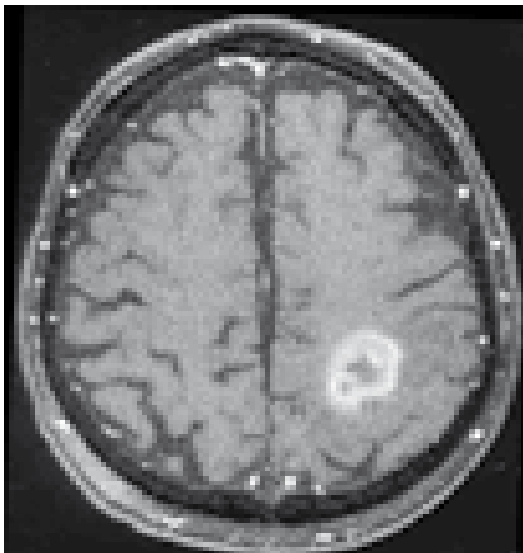En los lactantes es muy difícil identificar el dolor de cabeza. Pero es importante tener en cuenta ante un bebé quejoso (por períodos prolongados sin causa que lo justifique) la posibilidad de hidrocefalia como única expresión de un tumor cerebral, por lo cual **el control del perímetro cefálico es**

imperioso.

Ante la presencia de un niño con dolor de cabeza con estas características **es mandatorio la derivación a un centro de alta complejidad sin pérdida de tiempo y sin necesidad de estudios.**



TC sin contraste corte axial: Tumor en fosa posterior



RM con gadolinio corte axial: Tumor parietal



Ejemplo de situación real:

Niña de 10 años, debut con convulsión tónica clónica focalizada. Historia de cefalea en el último período y mal rendimiento escolar. Fondo de ojo: edema de papila.

Diagnóstico: Tumor cerebral.

Otras manifestaciones: Tumores Cerebrales

- Ante un niño con parálisis de músculos de la cara o de los párpados con debilidad del brazo y/o la pierna contralateral pensar en un tumor de tronco y derivar a un centro de alta complejidad **sin pérdida de tiempo y sin necesidad de estudios.**
- Ante un niño con debilidad en los miembros, falta de sensibilidad en alguna parte del cuerpo, reflejos aumentados, alteraciones de la visión, se debe pensar en un tumor cerebral y derivar a un centro de alta complejidad **sin pérdida de tiempo y sin necesidad de estudios.**
- Ante un niño con retroceso en pautas madurativas ya logradas o retraso en la aparición de las mismas (gatear, caminar, hablar, etc.) es necesario consultar a un centro de alta complejidad sin pérdida de tiempo y sin necesidad de estudios.

Ejemplo de situación real:

Niño de 7 años que consulta por estrabismo al servicio de oftalmología de un hospital general con servicio de pediatría. Se le realiza cirugía correctora del estrabismo y dos meses posteriores a la cirugía comienza con ataxia.

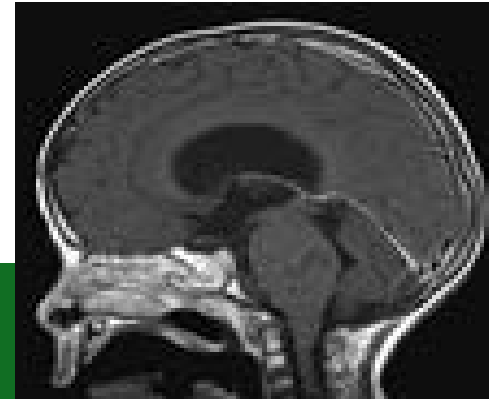Diagnóstico: tumor de tronco.

Ejemplo de situación real:

Joven de 13 años que consulta al servicio de psiquiatría de un hospital infantil derivado por su pediatra por cefaleas y vómitos a repetición. Comienza tratamiento psiquiátrico y 4 meses después al exacerbarse los síntomas se realizan estudios y se diagnostica un tumor cerebral.

Diagnóstico: glioma.

RM con gadolinio corte sagital:
Tumor de tronco





Aumento del tamaño ganglionar

Es muy importante tener en cuenta las características de los ganglios, el tiempo que llevan aumentados de tamaño y la localización. Las adenopatías cervicales son muy frecuentes en pediatría, siendo en la mayoría de los casos de causa infecciosa. Estas últimas característicamente disminuyen de tamaño entre 1 y 3 semanas con tratamiento antibiótico adecuado. Las adenopatías malignas son generalmente mayores a 2 o 3 cm. Se caracterizan por no presentar signos inflamatorios, ser de consistencia firme y estar adheridas a planos profundos. Debe prestarse especial atención a las adenopatías que se localizan en la región supraclavicular, cervical baja, retroauricular, poplítea.

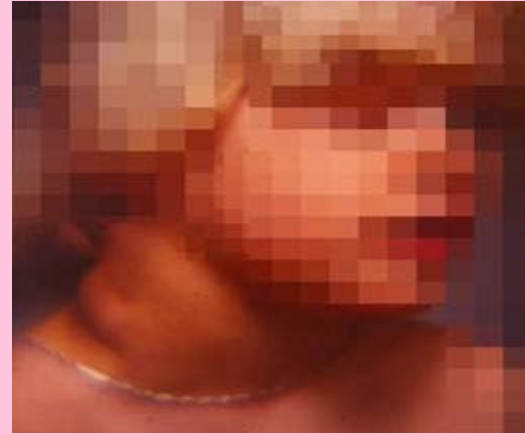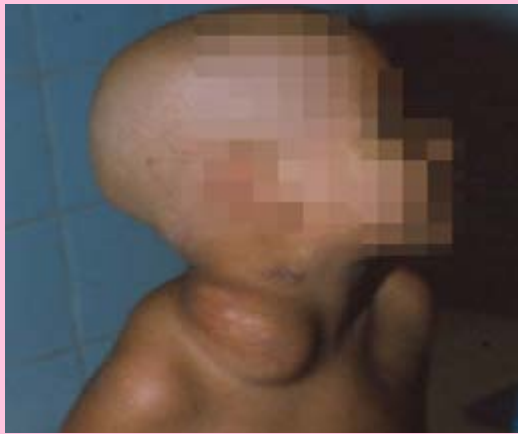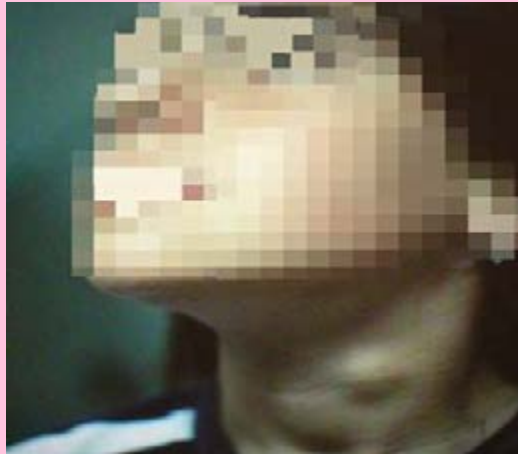Pueden ser de curso rápidamente progresivo como ocurre en las leucemias y en los linfomas.

Hay que sospechar patología maligna si se acompañan de compromiso del estado general y síntomas constitucionales:

astenia, anorexia, pérdida de peso, fiebre prolongada de origen desconocido, prurito, dolores erráticos, ictericia, palidez llamativa, hematomas, hepato-esplenomegalia, etc. **Cuando se decide la realización de una biopsia ganglionar es muy importante definir el ganglio más comprometido**, tarea que debe realizar un cirujano con experiencia oncológica. Es fundamental que el patólogo que procesa la muestra tenga también práctica en patología oncológica infantil. **Vemos con frecuencia niños biopsiados dos, tres o más veces por error en la elección del ganglio resecado o dificultades en el diagnóstico anatomopatológico.** Un niño con adenopatía de características sospechosas de cáncer debe ser derivado a un centro de alta complejidad con patólogo y oncólogo infantil. Los diagnósticos más frecuentes a tener en cuenta son los linfomas, leucemia aguda, neuroblastoma, rabdomiosarcoma y cáncer tiroideo.

Revisar al niño de pies a cabeza!

**Aumento
del tamaño
ganglionar**





Aumento del tamaño ganglionar

Linfomas

Es el tercer cáncer más frecuente en pediatría y representa aproximadamente el 13% de los casos en Argentina. La mayor incidencia se ve después de los 10 años. Son dos las formas de linfoma más frecuentes: Linfoma Hodgkin (LH) 48% y Linfoma no Hodgkin (LnoH 52%).

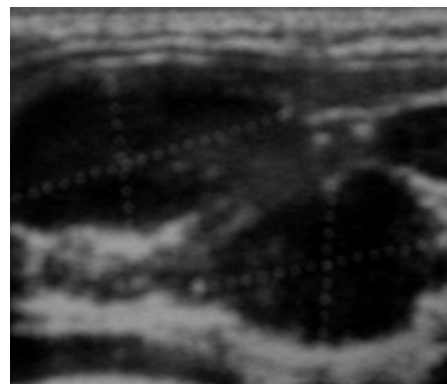
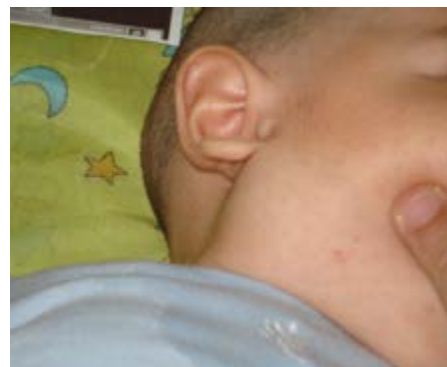Forma de presentación: generalmente los niños desarrollan adenopatías cervicales, axilares, inguinales. El crecimiento ganglionar puede ser muy rápido (LnoH) o lento (LH). Puede haber pérdida de peso, sudoración nocturna, prurito, fiebre prolongada (LH). Los LnoH pueden presentar dolor abdominal, distensión, vómitos, diarrea.

Examen físico: adenopatías no dolorosas, pueden formar conglomerados que se adhieren a planos profundos. Pueden presentar masa abdominal más frecuentemente en zona iliocecal (LnoH) y cuadros respiratorios cuando la localización es torácica.

Diagnósticos diferenciales: adenopatías infecciosas, arañazo de gato, leucemias, neuroblastoma, etc.

¿Cómo se hace el diagnóstico? se debe derivar a un centro con servicio de hemato-oncología infantil donde se le realice biopsia y el material debe ser estudiado por un patólogo con experiencia en oncología infantil.

Tratamiento y pronóstico: el tratamiento es la quimioterapia. En algunos pacientes con alto riesgo está indicada la radioterapia. Entre el 60% y 95% de los niños se curan y esto depende de las características del paciente, de la histología y estadificación del linfoma, del tratamiento y de la institución tratante.



Prurito y sudoración nocturna

Prurito

El prurito es la principal causa de consulta en dermatología pediátrica. En los casos en los que el prurito persiste en el tiempo, es muy extendido y no tiene ninguna causa que lo justifique debemos considerar la causa paraneoplásica. Ante la sospecha es necesario derivar en forma urgente a un centro que cuente con servicio de hematología. Los diagnósticos a tener en cuenta son los Linfomas Hodgkin y los procesos linfoproliferativos de células T.

Sudoración nocturna

La sudoración nocturna sin causa que la justifique nos debe hacer sospechar el Linfoma de Hodgkin.

Sospechar linfoma Hodgkin

Para el diagnóstico hacer biopsia!

Diagnóstico diferencial de los tumores cervicales

Maligno Primario	Maligno Metastásico	Benigno
	Neuroblastoma	
Leucemia	Cáncer de tiroides	Quiste tirogloso
Linfoma Hodgkin	Sarcoma	Quiste esofágico
Linfoma no Hodgkin		Quiste branquial
Neuroblastoma		Adenitis inflamatoria
Histiocitosis	Linfoepitelioma	
Cáncer tiroides		
Rabdomiosarcoma		



Aspectos importantes en la radiografía de tórax

Orientación Diagnóstica:

Al pedir un estudio de imágenes es fundamental reconocer la calidad del mismo para obtener la información correcta y también conocer los hallazgos normales para tener el alerta adecuado cuando se encuentra patología. Esto se aplica a prácticas tan simples como la radiografía de tórax o las radiografías ósea.

¿Cómo reconocemos la calidad técnica de una RX de tórax?

Los factores para evaluar la calidad técnica de una Rx de tórax son:

- 1. Inspiración:** Nivel en que se encuentran los diafragmas en relación a los espacios intercostales (**Fig. 1,2 y 3**).
- 2. Penetración:** ver la columna a través del corazón (**Fig. 4 y 5**).
- 3. Rotación:** apófisis espinosas y clavículas equidistancia entre extremos de las clavículas así como de los extremos anteriores de las costillas y las apófisis espinosas vertebrales.
- 4. Angulación del tubo de rayos:** extremidad interna de clavículas debe proyectarse a la altura de la 3ª costilla.

¡La interpretación de radiografías de mala técnica conduce a errores diagnósticos! (**Fig. 5,6 y 7**).

Se aconseja hacer una evaluación sistemática rutinaria de las estructuras del tórax, por ejemplo de afuera hacia adentro: partes blandas, óseas, senos costofrénicos, parénquima pulmonar y mediastino.

Tener conocimiento del signo de la silueta: Cuando dos estructuras de igual densidad se encuentran en el mismo plano, se borran sus contornos.

La radiografía de perfil facilita la localización de las masas mediastinales (**Fig. 8**).

Tener en cuenta que la presencia del timo normal en los neonatos y lactantes opacifica el espacio aéreo retroesternal que se visualiza en adolescentes y adultos. Frecuentemente es interpretado erróneamente como masa mediastinal anterior (**Fig. 9**).

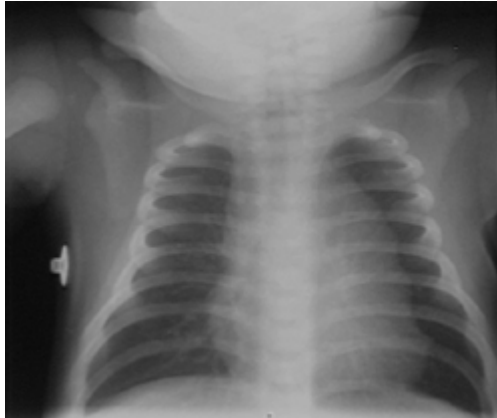La ecografía es un método relativamente accesible muy útil en la evaluación del hemitórax grande y opaco, permitiendo una evaluación rápidamente orientadora. (**Fig. 10**). También puede ser utilizado en los casos de dudas diagnóstica en relación a la imagen tímica. (**Fig.11**)

Aspectos importantes en la radiografía de tórax

RX NORMAL EN:

EL RECIÉN NACIDO (RN)

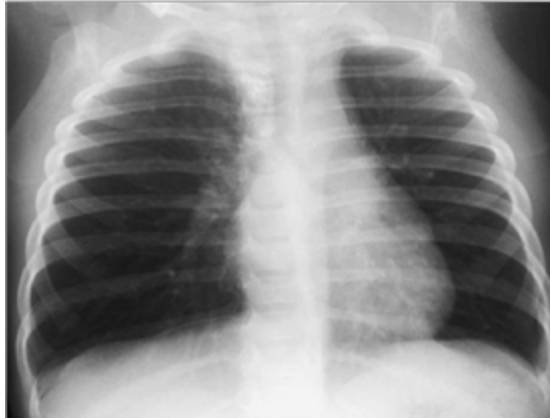(Fig. 1)



DECÚBITO DORSAL AP
Silueta cardiopulmónica normal

NIÑOS DE 3 AÑOS

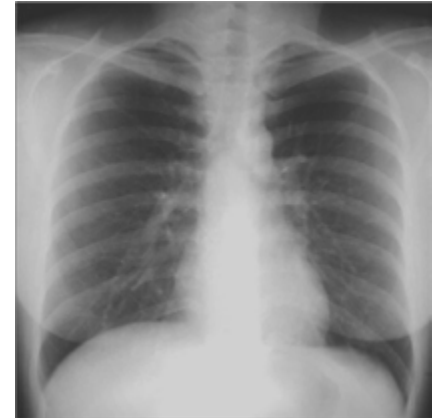(Fig. 2)



RX decúbito dorsal AP con angulación craneocaudal del tubo de 12° a 15° .
Inspiración correcta: diafragmas a nivel del 9° espacio intercostal

PACIENTE DE 14 AÑOS

(Fig. 3)



Decúbito supino PA
Distancia tubo 1.80 m

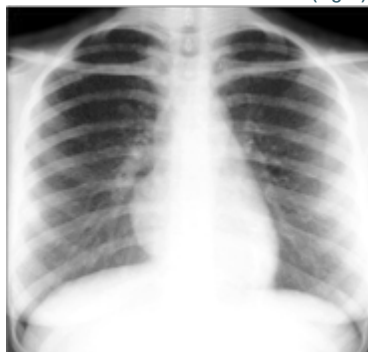Los espacios intervertebrales se ven a través de la imagen cardíaca.



Aspectos importantes en la radiografía de tórax

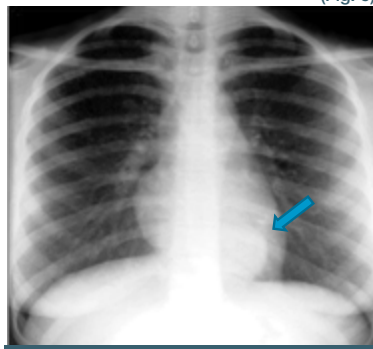
Importancia del uso de técnica adecuada Paciente de 16 años con disfagia leve

(Fig. 4)



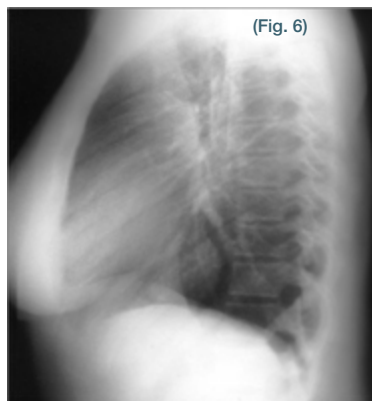
Rx con baja técnica.
Informada como normal

(Fig. 5)

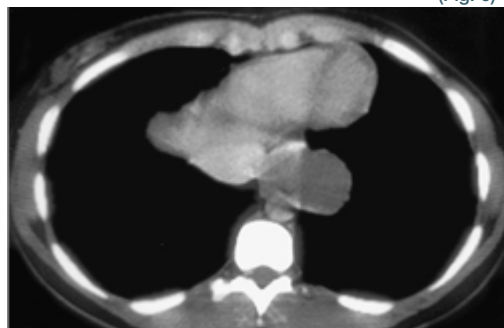


Rx con técnica adecuada.
Opacidad retrocardíaca izquierda

(Fig. 6)



(Fig. 6)



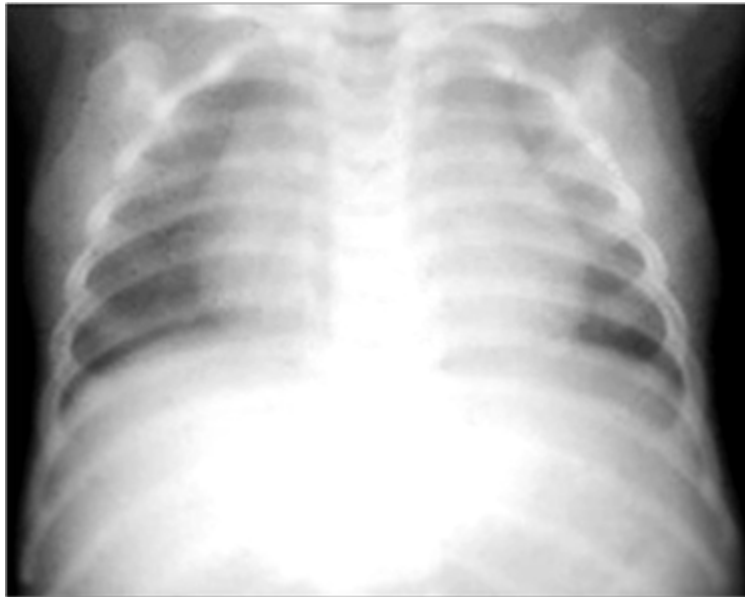Quiste broncogénico paraesofágico

Aspectos importantes en la radiografía de tórax

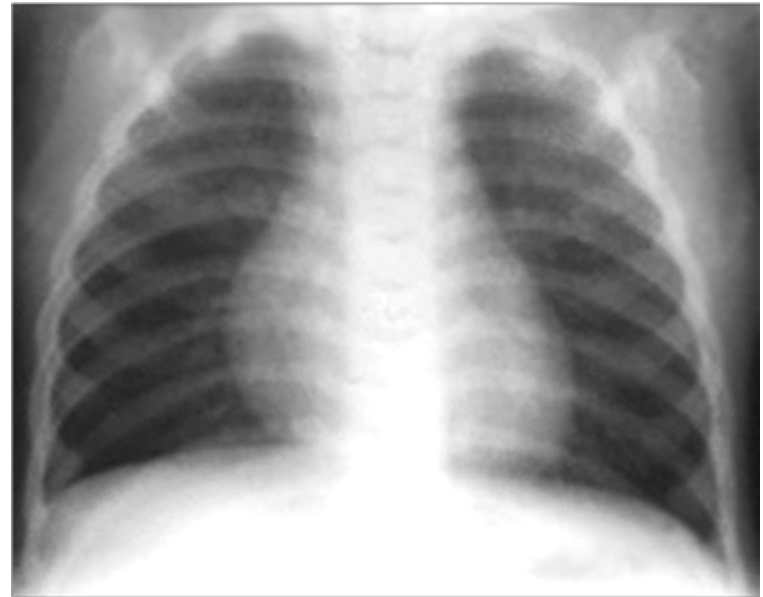Diferencias de aireación en Rx del RN
Espiración máxima: 7° Espacio intercostal
Final del grito del llanto

Inspiración máxima: 10° Espacio intercostal
Antes de iniciar el grito del llanto

(Fig. 7)



INCORRECTA
El mediastino aparece ensanchado



CORRECTA
Mediastino normal



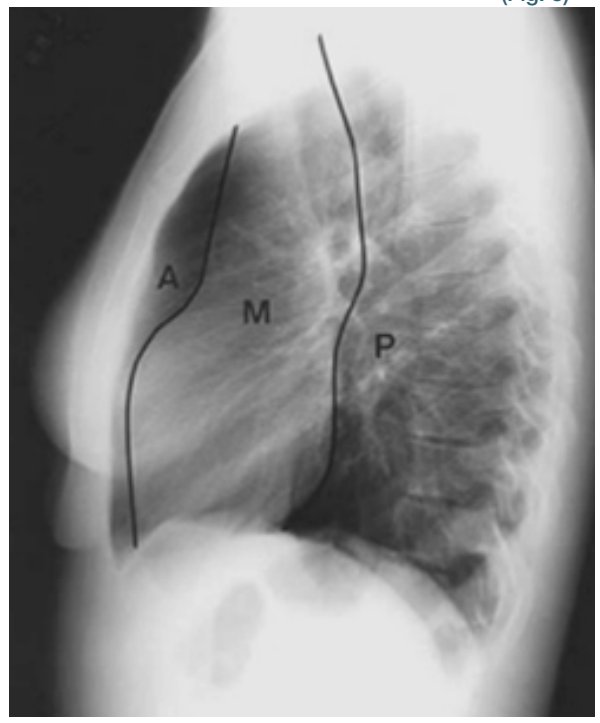
Aspectos importantes en la radiografía de tórax

RX NORMAL paciente de 14 años

RX de Tórax Perfil normal:
Compartimientos mediastinales

- A : Anterior
- M: medio
- P: posterior

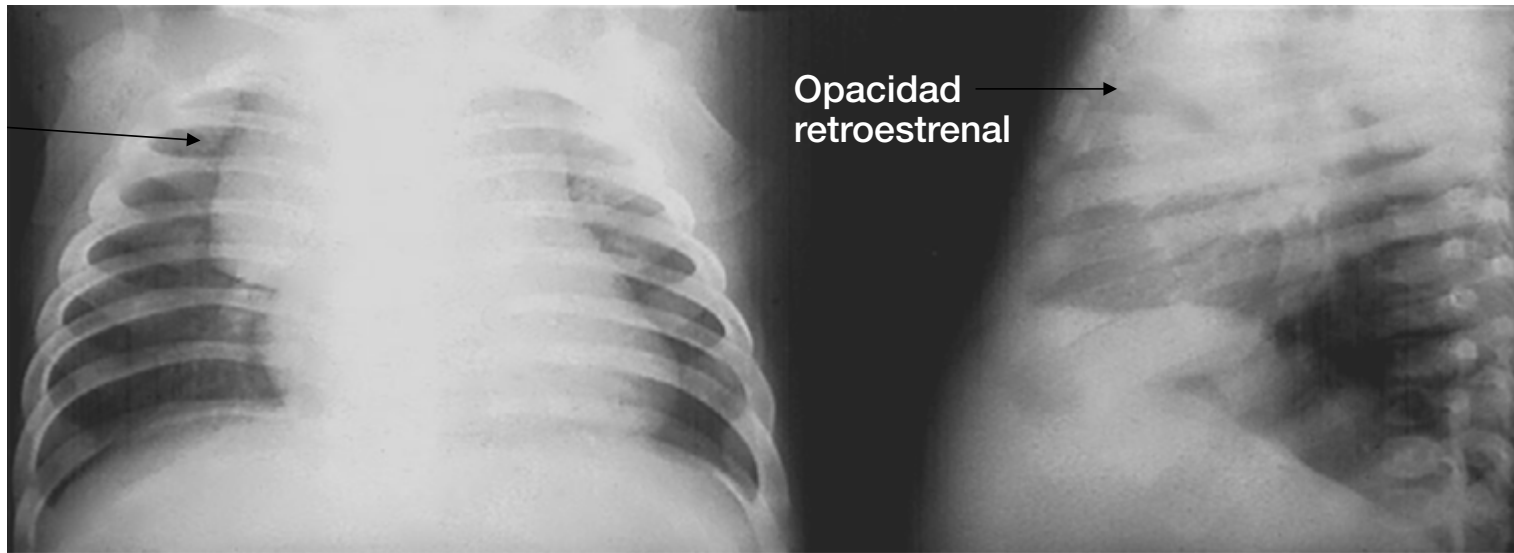
(Fig. 8)



Aspectos importantes en la radiografía de tórax

Imágenes del Timo

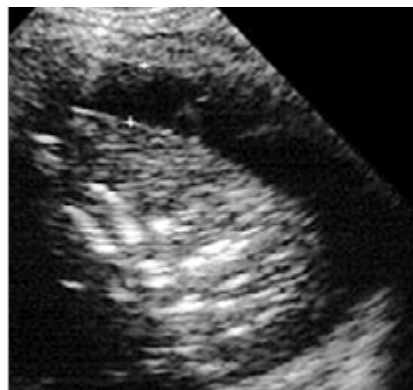
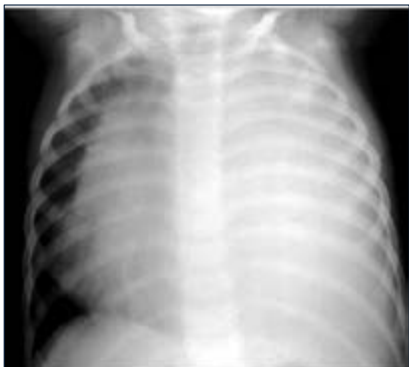(Fig. 9)



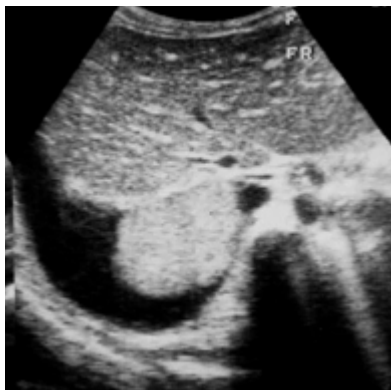
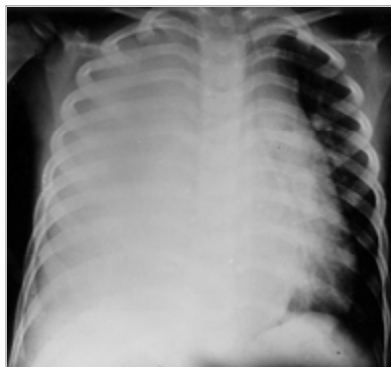
Aspectos importantes en la radiografía de tórax

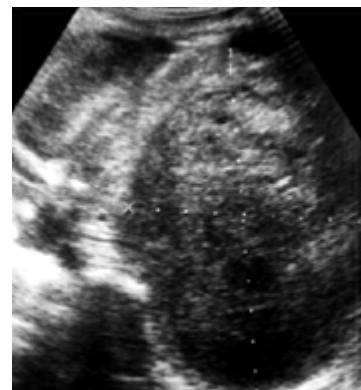
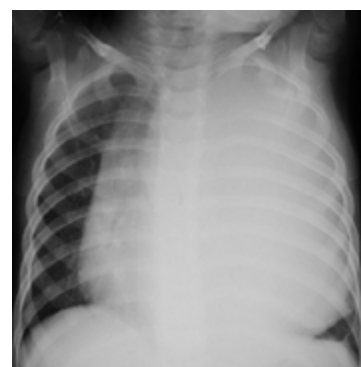
Hemitórax grande y opaco (Fig.10)



Neumonía con derrame



Masa pleural y derrame

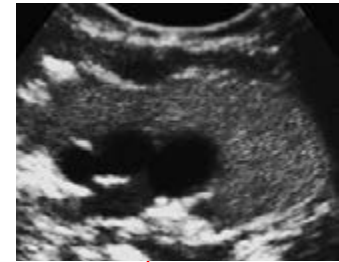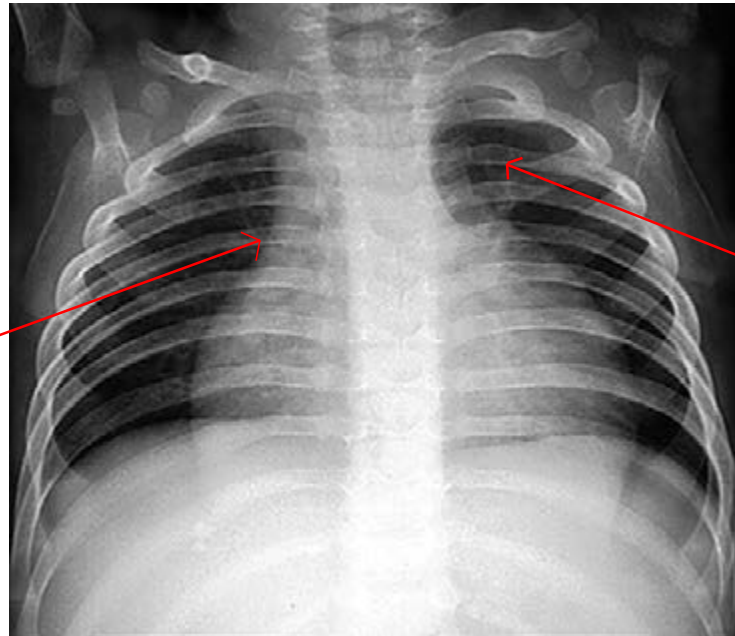
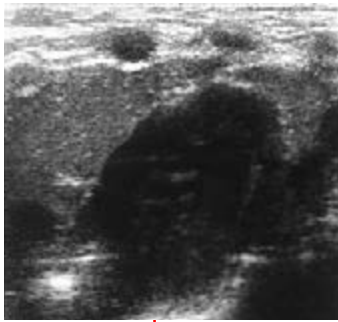


Tumor torácico

Aspectos importantes en la radiografía de tórax

Dudas sobre imagen tímica:
utilizar ultra sonido

(Fig.11)

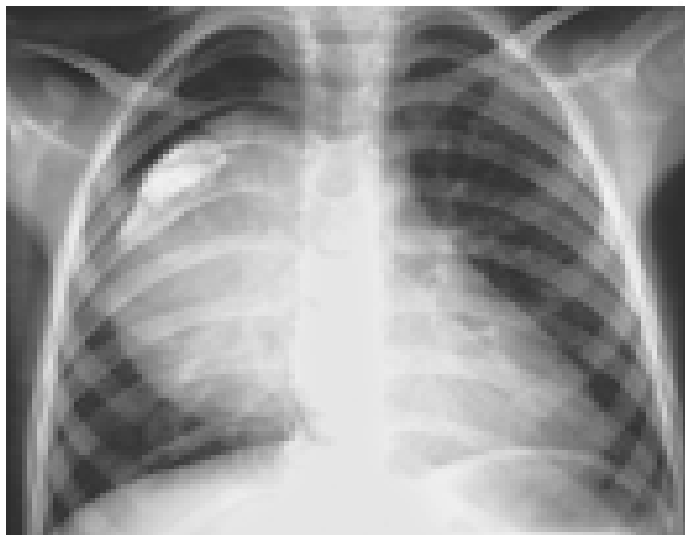




Masa Tumoral Torácica

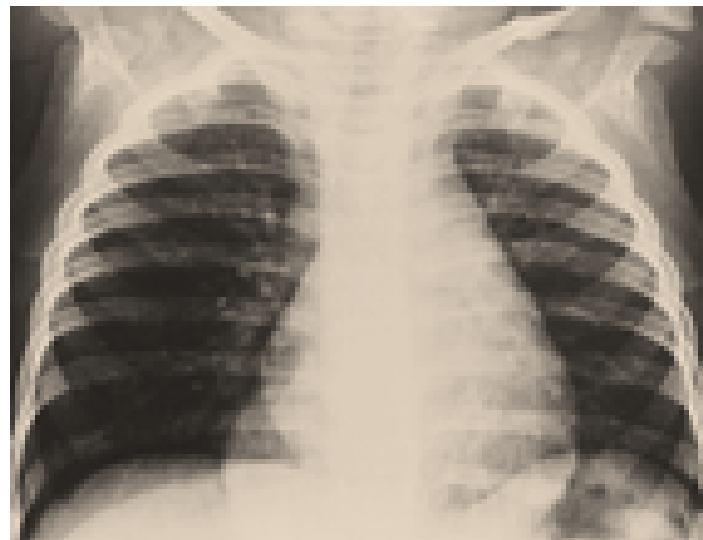
Los **tumores mediastinales** deben hacer sospechar una neoplasia.

Es necesario tener en cuenta la disnea progresiva en este contexto y la evolución atípica de una neumopatía. Los diagnósticos más frecuentes a tener en cuenta son: los linfomas, los neuroblastomas y las leucemias.



Imágenes de Neuroblastoma

Masa tumoral torácica: ALERTA!!!



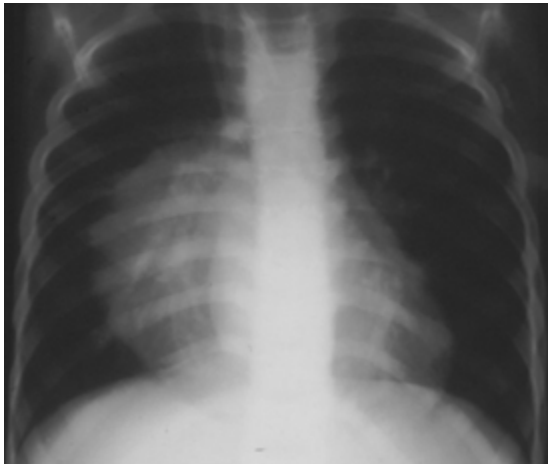
Tumor mediastinal: por signo de la silueta se localiza en mediastino posterior ya que se ve el contorno cardíaco y el hilio pulmonar que corresponden al mediastino anterior y medio respectivamente

Masa Tumoral Torácica

Mediastino posterior

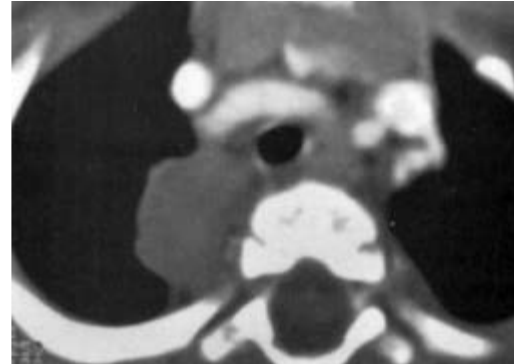
FRECIENTES

NEUROBLASTOMA
GANGLIONEUROBLASTOMA
GANGLIONEUROMA



RAROS

NEUROFIBROMA
QUISTE NEUROENTÉRICO
MENINGOCELE ANTERIOR
TERATOMA -SARCOMA
HEMATOPOYESIS EXTRAME-
DULAR



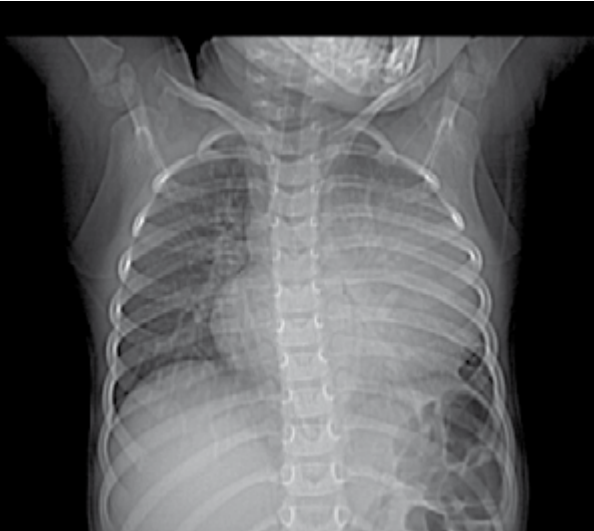

Masa Tumoral Torácica

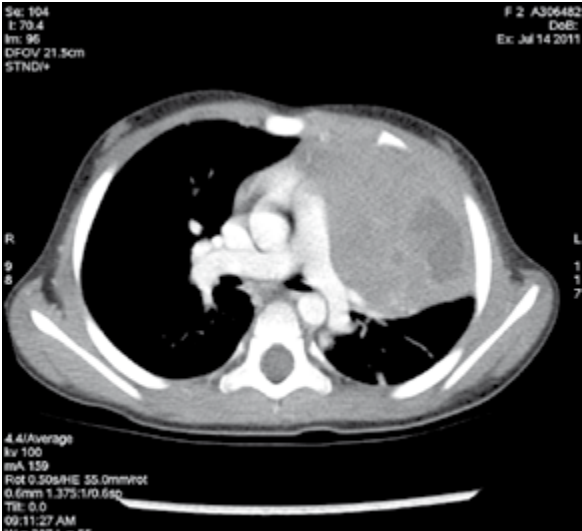
Masa Tumoral Torácica

Mediastino anterior y medio

Ejemplo de situación real:
Niña de 2 años con decaimiento general y fiebre.
Diagnóstico: Linfoma linfoblástico

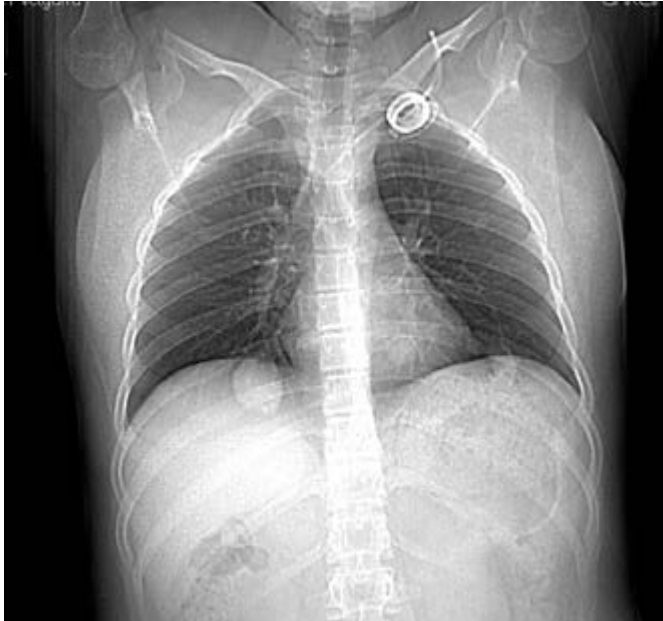

Rx de tórax fte: masa mediastinal izquierda

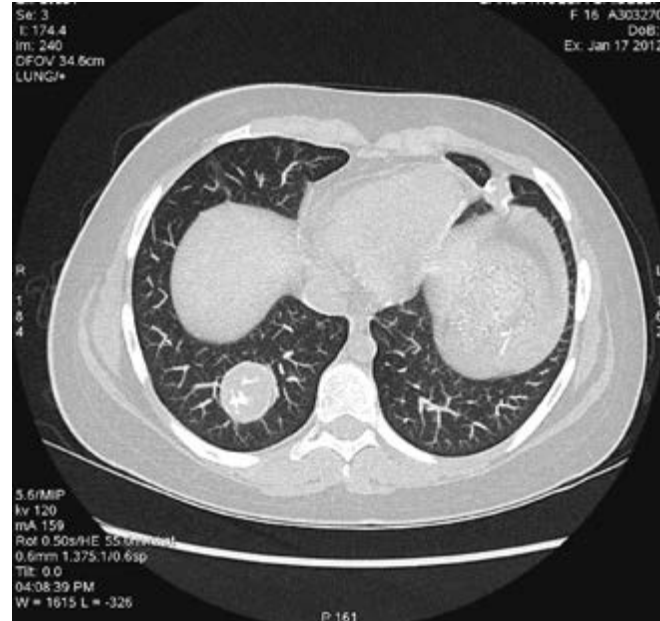


TC de torax con cte. Masa sólida mediastinal

Masa Tumoral Torácica: Metástasis Pulmonares



Rx torax fte: Imagen nodular basal derecha

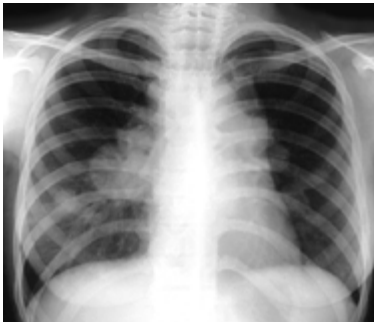


Tc de tórax sin cte: Imágenes nodulares bilaterales

Masa Tumoral Torácica

Ante la sospecha por radiografía simple de tórax de masa tumoral debe derivarse en forma urgente a un centro con servicio de hemato-oncología infantil.

No se deben solicitar estudios de mayor complejidad.



Rx torax fte: Masa Tumoral Torácica

Neuroblastoma

Representa aproximadamente el 6% de los tumores en Argentina y la mayor incidencia se observa en los niños menores de 4 años.

Forma de presentación: esta patología afecta los ganglios del sistema simpático incluyendo la glándula suprarrenal en el 75% de los casos. La forma de presentación depende de las áreas comprometidas. Se observan masas en abdomen lo que puede provocar dolor o masa en el tórax o compromiso de los canales vertebrales observándose déficit neurológico. Son frecuentes las metástasis óseas (provocan dolores importantes), hepática, en médula ósea y en piel. Pueden cursar con sudoración, cefalea, irritabilidad.

Examen físico: pueden presentar masa abdominal retroperitoneal que por lo general atraviesa la línea media, nódulos subcutáneos, compromiso neurológico, palidez, equimosis periorbitaria, edema de párpado, exoftalmo, expresión de signos de metástasis (ojo de mapache).

¿Cómo se hace el diagnóstico? ante la sospecha debe derivarse al niño a un centro con servicio de hemato-oncología infantil y el diagnóstico se basa en la biopsia del tumor, cuando se encuentra comprometida la médula ósea puede ser suficiente para el diagnóstico. El material debe ser estudiado por un patólogo con experiencia en oncología infantil.

Diagnósticos diferenciales: cuando el compromiso es abdominal hay que pensar en tumor renal, linfoma no Hodgkin o patología benigna. Cuando el compromiso es torácico, como se afecta el mediastino posterior, hay que descartar patología benigna.

Tratamiento y pronóstico: El tratamiento se basa en la quimioterapia, cirugía y la radioterapia dependiendo de la edad. Algunos pacientes con alto riesgo tienen indicación de trasplante de médula ósea. Entre el 35% y 90% de los niños se curan y esto depende de las características del paciente, de la histología, estadificación, factores de riesgo, tratamiento y de la institución tratante.



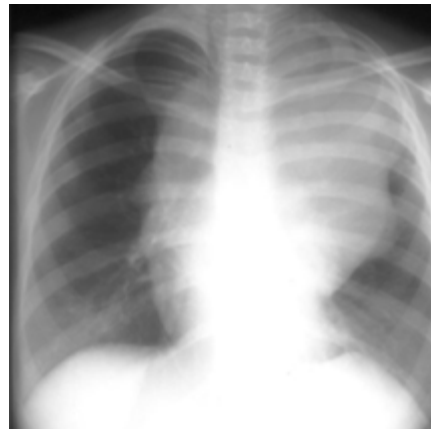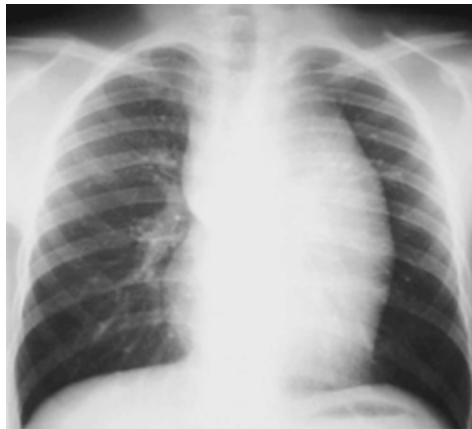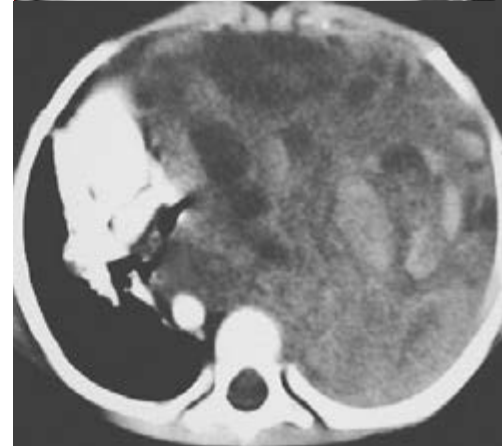
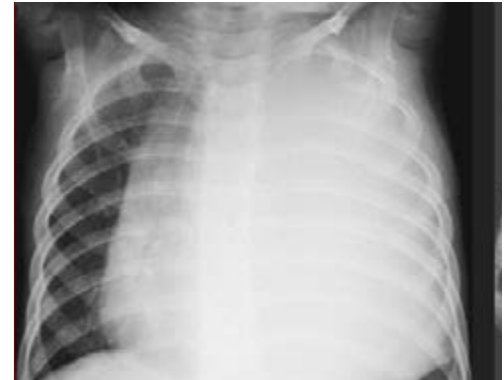Masa Tumoral Torácica

Ejemplo de situación real:

Niña de 12 años de edad que consulta en 2 oportunidades con médico en consultorio privado por cuadro de dificultad respiratoria aguda, indicándole tratamiento sintomático. La paciente empeora y ante la persistencia de los síntomas, la madre consulta a la guardia de un hospital. Se realiza una RX de tórax.

Diagnóstico : Linfoma.

Fibrosarcoma



Rx torax fte: diagnóstico linfoma



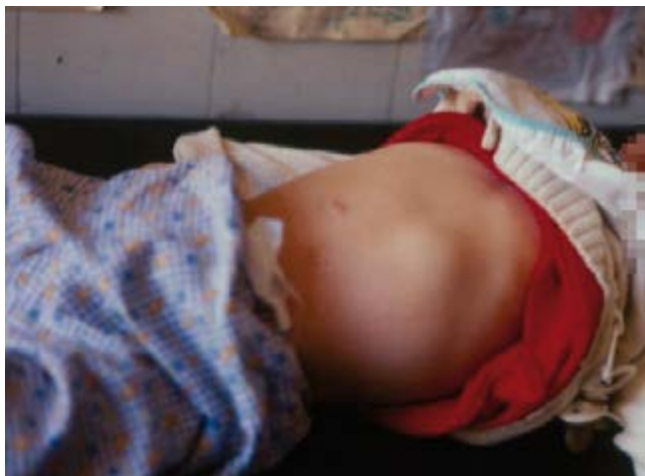Diagnóstico diferencial de los Tumores de Tórax según la localización

Localización	Malignos primarios	Malignos Metastásicos	Benigno
PARENQUIMA PULMONAR	Blastoma Pleuro-Pulmonar Carcinoma Bronquial (excepcional en el niño)	T. Wilms Sarcoma Ewing Rabdomiosarcoma Osteosarcoma Otros	Infección Adenoma bronquial Hamartoma
MEDIASTINO ANTERIOR	Leucemia Teratocarcinoma Linfoma Hodgkin Cáncer tiroides Rabdomiosarcoma	L. no Hodgkin	Hipertrofia timo Teratoma Linfangioma Hemangioma
MEDIASTINO MEDIO	L. Hodgkin L. no Hodgkin Fibrosarcoma Leucemia Neuroblastoma		Adentitis inflamatoria Quiste bronquial Hamartoma Mixoma cardíaco
MEDIASTINO POSTERIOR	Neuroblastoma Neurofibrosarcoma		Quiste pericárdico Neurofibroma Hemangioma

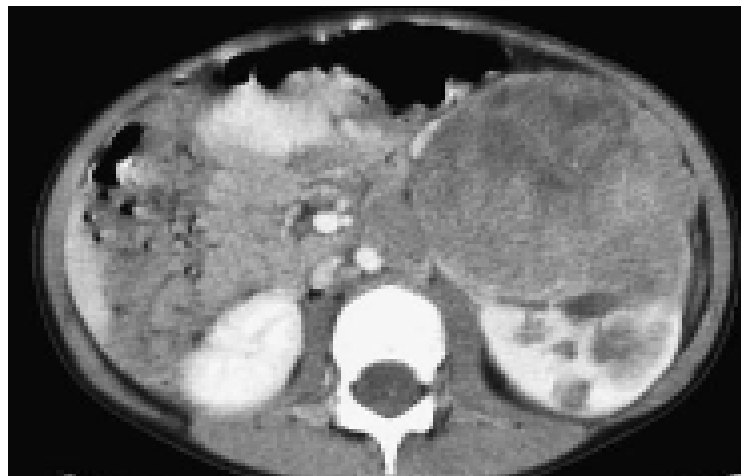
Masa tumoral abdominal

Los diagnósticos a tener en cuenta son: tumor renal, linfoma, neuroblastoma, rhabdomyosarcoma, teratoma maligno, tumor hepático.

Ante la sospecha por palpación confirmada por la ecografía derivar en forma urgente a un centro con servicio de hemato-oncología infantil sin solicitar estudios de mayor complejidad.



Niño con tumoración abdominal



TC: Corte axial con contraste. Tumor renal.



Masa tumoral abdominal

Tumores renales:

Representan aproximadamente el 5% de los tumores en Argentina. El Tumor de Wilms constituye el 90%. La mayor incidencia se observa en los menores de 4 años.

Forma de presentación: Los padres pueden palpar masa abdominal, el niño puede cursar con dolor y a veces hematuria. Frecuentemente el estado general es muy bueno.

Examen físico: pueden presentar masa abdominal que por lo general no atraviesa la línea media.

Diagnósticos diferenciales: hay que pensar en neuroblastoma como también en patología benigna como la hidronefrosis.

¿Cómo se hace el diagnóstico? ante la sospecha se debe derivar al niño a un centro con servicio de hemato-oncología infantil. Y el diagnóstico se basa en la anatomía patológica. El material debe ser estudiado por un patólogo con experiencia en oncología infantil.

Tratamiento y pronóstico: el tratamiento se basa en la quimioterapia, cirugía y la radioterapia dependiendo de la estadificación y la edad del paciente. Entre el 75% y 90% de los niños se curan y esto depende de las características del paciente, de la histología, estadificación, factores de riesgo, tratamiento y de la institución tratante.

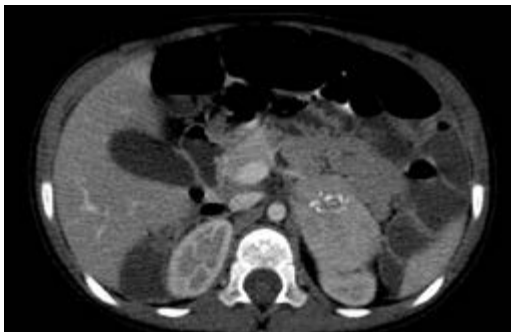Ejemplo de situación real:

Un niño con tumor testicular que es operado por un cirujano pediátrico en un hospital general es dado de alta sin retirar el informe de anatomía patológica. Tiempo después el paciente regresa a la institución con progresión de enfermedad (metástasis).

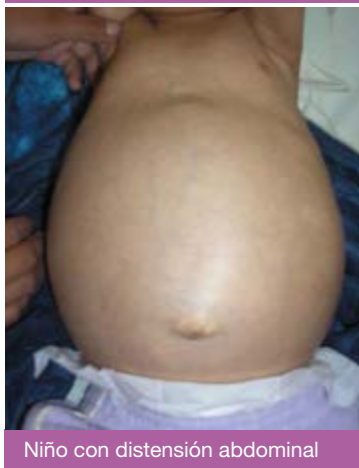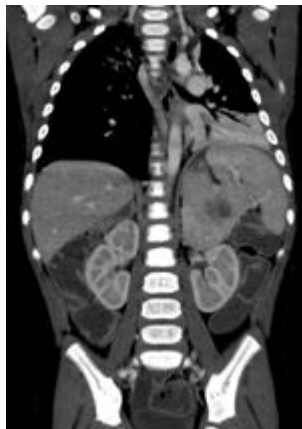Diagnóstico: tumor germinal maligno.

Revisar al niño de pies a cabeza!!!

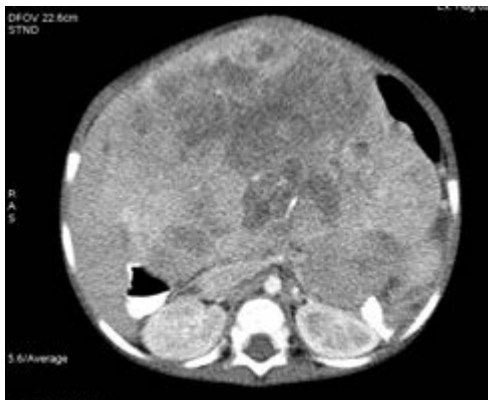Masa tumoral abdominal



TC de abdomen con cte: corte axial y coronal
Masa sólida con calcificaciones en topografía
suprarrenal izq. Neuroblastoma



Niño con distensión abdominal



TC corte axial: Tumor abdominopelviano -
hepatoblastoma

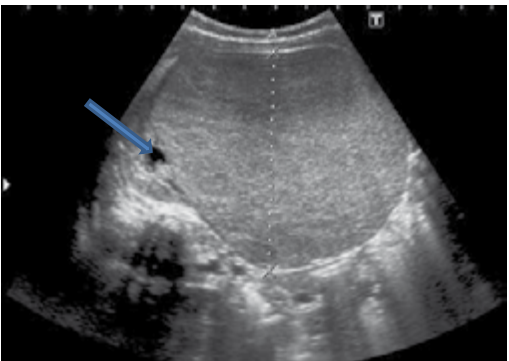
Ejemplo de situación real:

Niño de 4 años que es internado 3 veces consecutivas en un periodo de 5 meses en una unidad pediátrica de un hospital general, por episodios de diarrea y constipación realizándole tratamiento sintomático. Se detecta gran masa abdominal.

Diagnóstico: Neuroblastoma



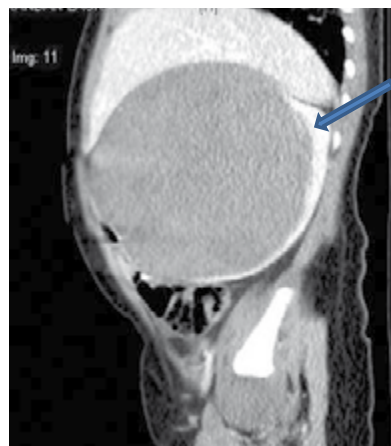
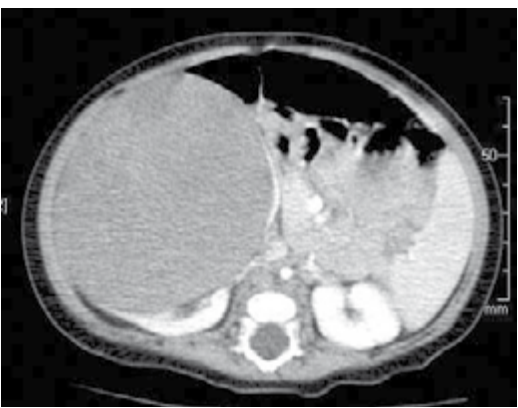Masa tumoral abdominal



Ecografía

Tumor renal derecho

Masa sólida renal derecha, solo se identifica parte del parénquima en valva posterior (flecha)



TC con contraste corte axial y sagital

Ejemplo de situación real:
Niño de 4 años cuyos padres detectan al bañarlo tumoración abdominal indolora. Consultan con pediatra quien deriva a centro de alta complejidad.
Diagnóstico: Tumor de Wilms.

Diagnóstico diferencial de los tumores abdominales

Localización	Tumores Malignos	Tumores Benignos	Pseudotumor
RIÑÓN	T. Wilms Sarcoma renal de células claras	Hidronefrosis Riñón multiquístico Poliquistosis renal Quiste multilocular Nefroma mesoblástico	Pionefrosis Hematomas Trombosis vena renal
RETROPERITONEO	Linfoma Neuroblastoma Teratoma maligno Rabdomiosarcoma Otros sarcomas Feocromocitoma	Ganglioneuroma Teratoma benigno Adenoma suprarrenal Lipoma	Hematoma suprarrenal
HÍGADO Y VÍAS BILIARES	Hepatoblastoma Hepatocarcinoma Rabdomiosarcoma Metástasis Leucemia	Hemangioma Hemangioendotelioma Hamartoma Quiste hepático Quiste de colédoco	Quiste hidatídico Absceso hepático Hepatomegalia Hematoma
BAZO	Linfomas Leucemias	Quiste Hemangioma	Neurofibroma Hemangioma
TUBO DIGESTIVO Y MESENTERIO	L. no Hodgkin Leiomiomasarcoma Otros Sarcomas Carcinoide GIST (tumores del estroma)	Duplicación del tubo digestivo Linfangioma Angioma Pólipos	Absceso apendicular TBC Fecaloma



Diagnóstico diferencial de los tumores pélvicos

Localización	Malignos	Benignos
OVARIO	Teratoma maligno T. seno endodérmico Disgerminoma Metástasis Rabdomiosarcoma T. seno endodérmico Carcinoma embrionario	Teratoma Quiste Absceso de ovario
ÚTERO Y TROMPAS	Carcinoma embrionario	
VAGINA	Rabdomiosarcoma	Hidrocolpos Hematocolpos
PRÓSTATA	Rabdomiosarcoma	Absceso prostático
VEJIGA Y URETRA	Rabdomiosarcoma Leiomioma	Vejiga distendida Ureterocele Leiomioma
HUESOS	Osteosarcoma T. de Ewing Condrosarcoma Linfoma no Hodgkin Leucemia linfoblástica aguda Otros	Histiocitosis Granuloma de eosinófilos Quistes aneurismáticos
TEJIDO RETROPERITONEO	Neuroblastoma Rabdomiosarcoma Teratoma maligno Linfoma	Ganglioneuroma Teratoma presacro Riñón ectópico Lipoma Mielomeningocele
INTESTINO	Linfoma	Masas fecales Absceso apendicular Duplicación quística

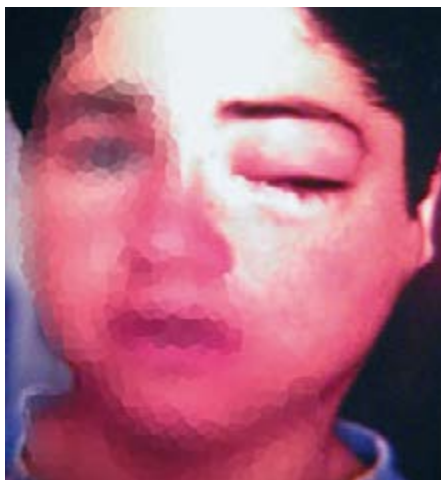
Protrusión ocular (ojo saltón)

Siempre que se observe protrusión ocular debemos descartar patología maligna. Se asocia a metástasis de neuroblastoma, rhabdomyosarcoma, leucemias, histiocitosis y tumores del nervio óptico.

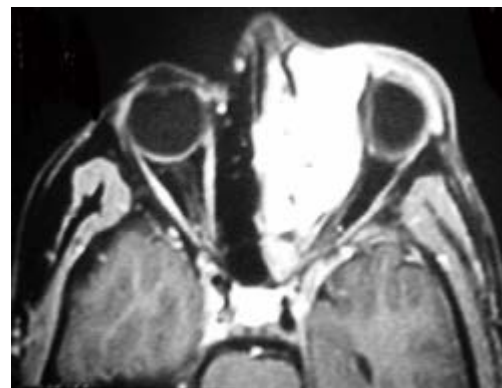


Niño con protrusión ocular

Síntomas de evolución no habitual deben alertarnos!!!



Niño con edema palpebral y protrusión ocular



RM Corte axial T1 con gadolinio:
Tumor orbitoetmoidal

Ante la presencia de un niño con protrusión ocular, habiéndose descartado la causa infecciosa, se debe realizar la derivación a un centro pediátrico de alta complejidad sin pérdida de tiempo.



Diagnóstico diferencial de los tumores de Calota y Cara

Localización	Malignos Primarios	Malignos Metastásicos	Benigno
CALOTA	Histiocitosis Osteosarcoma Tumor de Ewing	Neuroblastoma Tumor de Wilms	Tumefacción Quiste
ÓRBITA	Retinoblastoma Rabdomiosarcoma Histiocitosis Glioma nervio óptico LMA cloroma	Neuroblastoma Linfoma	Celulitis Hematoma Quiste epidermoide Linfangioma Pseudotumor Inflamatorio
NASOFARINGE	Rabdomiosarcoma Linfoepitelioma Linfoma Estesioneuroblastoma		Pólipo Papiloma Angiofibroma Juvenil Teratoma Hipertrofia amigdalina
SENOS PARANASALES	Rabdomiosarcoma Linfoma Estesioneuroblastoma		Sinusitis Fibromas

Aspectos importantes en las radiografías óseas

Aproximación diagnóstica

- Las lesiones óseas pueden ser congénitas o adquiridas.
- Las adquiridas se clasifican en grandes grupos: infecciosas, traumáticas, neoplásicas .
- Debemos diferenciar entre procesos benignos y malignos.

Análisis de la imagen ósea

- Márgenes de la lesión.
- Tipo de destrucción.
- Reacción perióstica .
- Matriz tumoral.
- Masa de partes blandas.

En relación a los márgenes de la lesión y el tipo de destrucción, el patrón puede ser geográfico, apolillado o permeativo.

La reacción perióstica se relaciona con procesos que invaden al hueso desde su interior y lo despegan de la cortical rompiéndose las fibras de Sharpey que normalmente lo fijan a la cortical. Cuando algunas fibras se rompen y otras se mantienen, éstas actúan como sostén para la proliferación ósea, dando lugar a la imagen espiculada.

Se debe sospechar malignidad ante reacciones periósticas discontinuas o en capas múltiples o de formas complejas.

Oportunidad de realizar un diagnóstico más precoz



Aspectos importantes en las radiografías óseas - Lesiones óseas

Osteosarcoma:

El aspecto radiológico más clásico es una lesión ósea no uniforme con área de destrucción lítica y esclerosis asociada con destrucción de la cortical y compromiso de partes blandas. La reacción perióstica es en general irregular con espículas radiadas cuyo centro corresponde al centro de la masa tumoral. La masa tumoral avanzada puede producir un triángulo de Codman. **(Fig.1)**

Sarcoma de Ewing:

Las características radiológicas son variables. En general se presenta como lesión osteolítica diafisaria que compromete la porción medular de los huesos tubulares largos cerca de la unión metafisodiafisaria con transición gradual con el hueso normal. Puede haber interrupción de la cortical y reacción perióstica en forma de capa múltiple (catáfila de cebolla) o finamente espiculada. **(Fig. 2)**

Metástasis óseas:

Las lesiones metastásicas más comunes en el esqueleto de los niños corresponden a leucemia, linfoma o neuroblastoma. La forma de presentación es en general de aspecto apolillado o permeativo con compromiso a nivel metafisario. Si el compromiso metastásico es generalizado hay tendencia al compromiso bilateral y simétrico. **(Fig. 3)**

Ser muy cuidadosos al observar la radiografía ósea solicitada

Alerta ante cambios de las densidades en la medular, interrupciones sutiles de la cortical y reacción perióstica

Aspecto importante en las radiografías óseas

Fig 1: Lesión osteolítica con áreas de esclerosis, interrupción de la cortical reacción perióstica espiculada radiada y compromiso de partes blandas. Osteosarcoma.

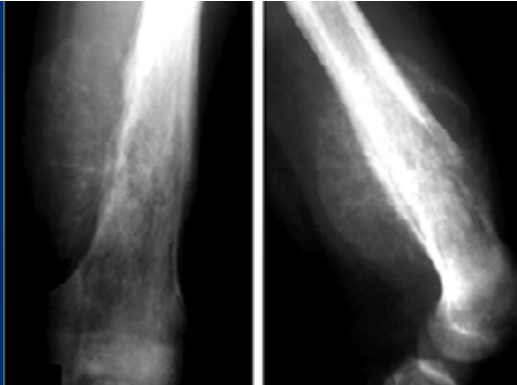


Fig 3: Rx de rodillas, Patrón apolillado y permeativo con compromiso metafisario bilateral. Leucemia.

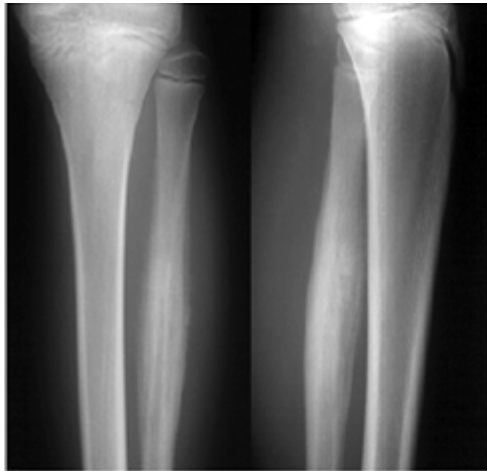
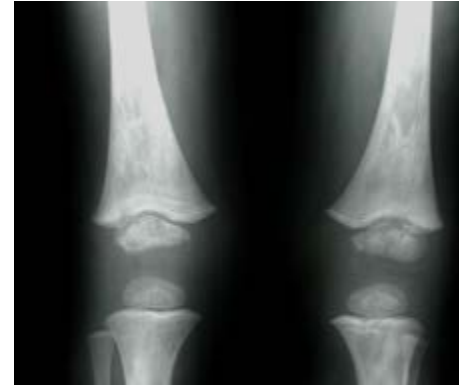
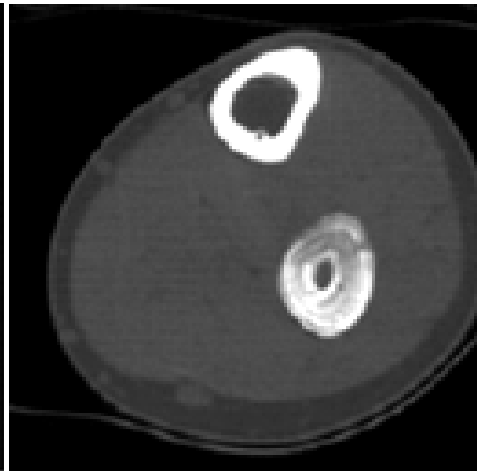


Fig 2: RX De tibia y peroné, alteración del margen óseo del peroné y reacción perióstica en catáfila de cebolla. Sarcoma de Ewing.





Aspecto importante en las radiografías óseas

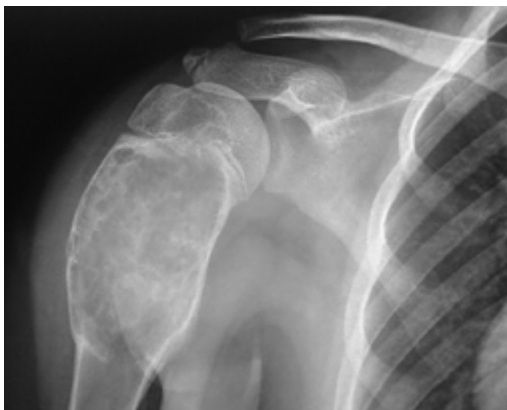

Fig 4: Paciente de sexo femenino de 11 años y 9 meses previamente sana. Refiere traumatismo hace 10 meses con dolor y tumefacción en hombro derecho. Se le había realizado una Rx de hombro derecho interpretada como normal.

Nueva Rx de hombro derecho: Lesión expansiva y lítica con compromiso metafisario y epifisario y algunas áreas de esclerosis. Osteosarcoma telangiectásico.

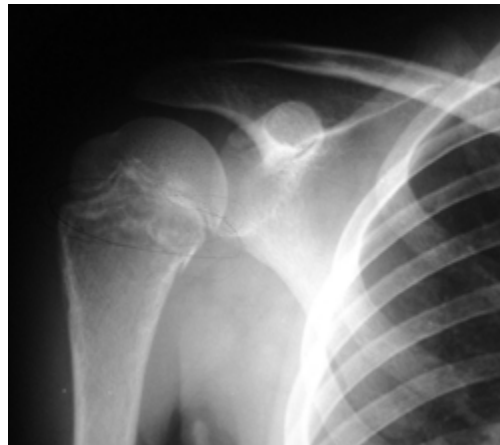

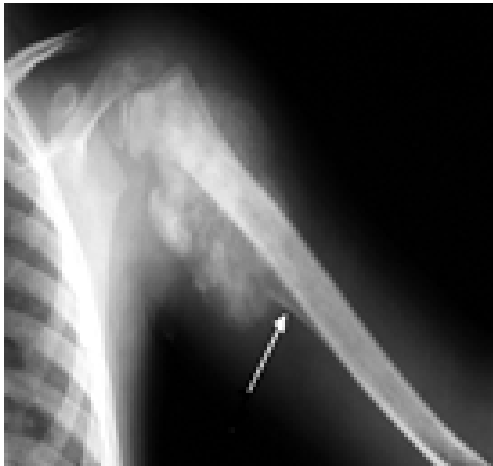Fig 5: Veamos la Rx de hombro inicial- Ya se observaba alteración de la densidad ósea a nivel metafisario y una incipiente interrupción de la cortical en el contorno interno.

Pérdida de oportunidad de diagnóstico precoz


Dolor óseo localizado

Es relativamente frecuente que los niños en edad escolar sufran algún traumatismo que los lleve a claudicar en la marcha. Entre los aspectos a tener en cuenta con respecto al dolor de causa tumoral, aunque en la mayoría de los pacientes haya antecedentes de traumatismo, es que **la molestia se prolonga en el tiempo, es progresiva, puede despertar**

al niño por la noche y después de un tiempo variable aparece la tumoración. Hay que considerar el dolor referido, ya que en los dolores de rodilla la lesión puede encontrarse en la cadera. Por esta razón es importante realizar radiografías comparativas de ambas rodillas que abarquen la extensión total del hueso involucrado.



Sarcoma Ewing humero



Sarcoma de Ewing de fémur

¡Diagnóstico tardío!

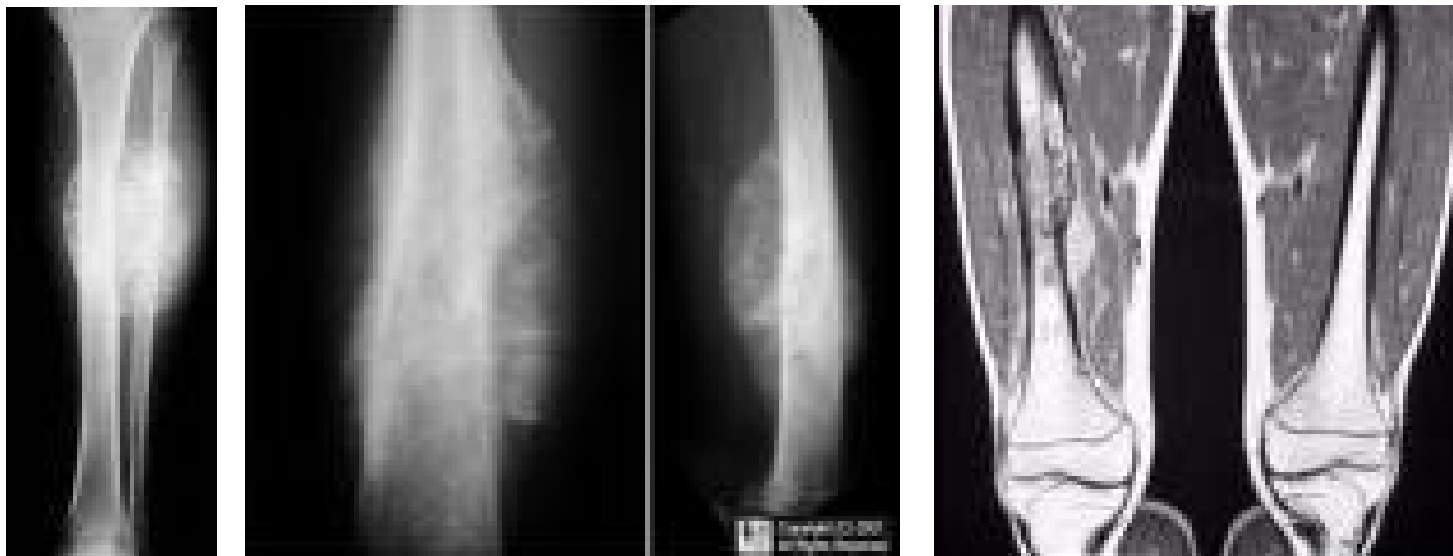

Dolor óseo localizado

Ejemplo de situación real:

Niño de 13 años que consulta por tumoración post traumática en pierna derecha; es controlado por su pediatra durante 4 meses con radiografía que, vistas retrospectivamente, mostraban patología desde su primera consulta.

Diagnóstico: Osteosarcoma.



En Rx: tumor lítico con reacción perióstica compleja y compromiso de partes blandas.

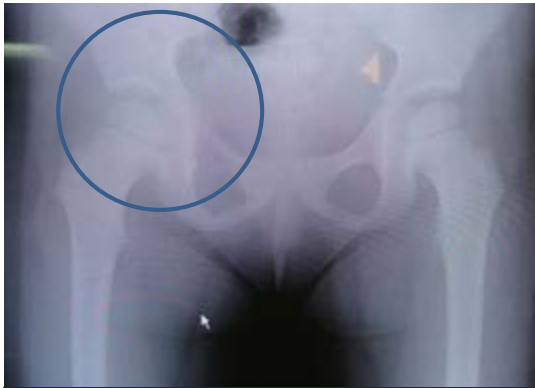Dolor óseo localizado

Es frecuente ver pacientes con viejas radiografías de rodillas en donde la lesión no se evidencia por encontrarse más arriba (oportunidad diagnóstica perdida).

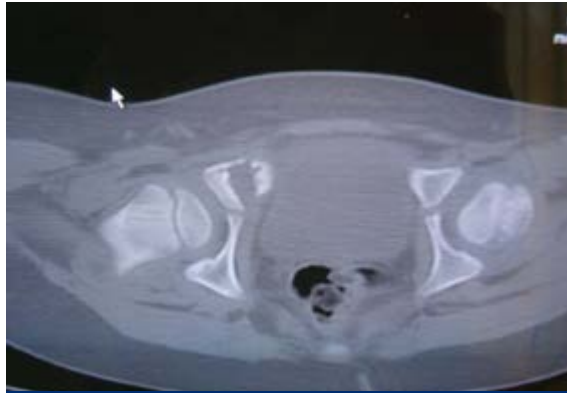
Ante la sospecha es necesario derivar en forma urgente a un centro que cuente con servicios de traumatología y hemato-oncología infantil portando solamente una radiografía simple. **No solicitar estudios**

de mayor complejidad. Por lo general demoran más tiempo y luego se tienen que repetir por una incorrecta solicitud.

Hay causas benignas que también merecen preocupación y tratamiento oportuno y por lo tanto deberían referirse al especialista (por ejemplo, la Enfermedad de Perthes, que afecta la cabeza del fémur en niños de 4 a 10 años).



Rx de cadera y lateral: Osteólisis de rama isquiopubiana derecha



TC de pelvis: Lesión osteolítica en rama isquiopubiana derecha

Ejemplo de situación real:

Niña de 3 años que consulta por dolor en cadera derecha de aproximadamente 20 días de evolución, con exacerbación del dolor en la última semana e impotencia funcional.




Dolor óseo localizado

Diagnóstico diferencial de los Tumores de Extremidades

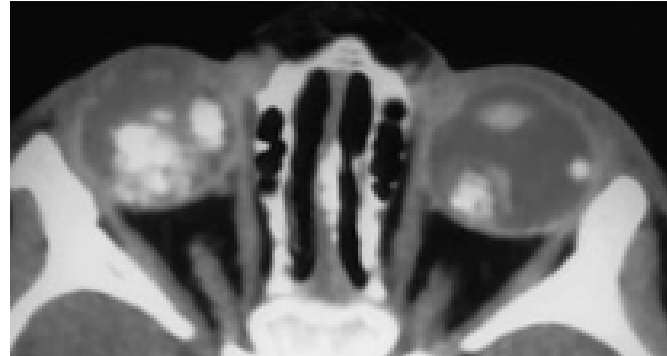
Localización	Malignos Primarios	Malignos Metastásicos	Benigno
HUESOS	Osteosarcoma S. de Ewing Histiocitosis Linfoma Condrosarcoma	Neuroblastoma Osteosarcoma Sarcoma de Ewing Linfoma	Osteomielitis Fractura incompleta Quistes óseos Osteoma osteoide Osteocondroma Osteoblastoma
GANGLIOS LINFÁTICOS	Linfoma	Leucemia Rabdomiosarcoma	Adenopatía inflamatoria
TEJIDOS BLANDOS	Rabdomiosarcoma Fibrosarcoma Otros sarcomas Melanoma Neurofibrosarcoma	Neuroblastoma Linfoma Leucemia	Neurofibroma Hemangioma Nevus Lipoma Fibroma Linfangioma

Leucocoria (Mancha blanca en la pupila)

Es el principal signo del retinoblastoma y puede estar acompañado de estrabismo. Muchas veces la leucocoria (mancha blanca en la pupila) es visible en fotos tomadas con flash que los padres traen a la consulta.



Niño con leucocoria en ojo derecho
Leucocoria unilateral

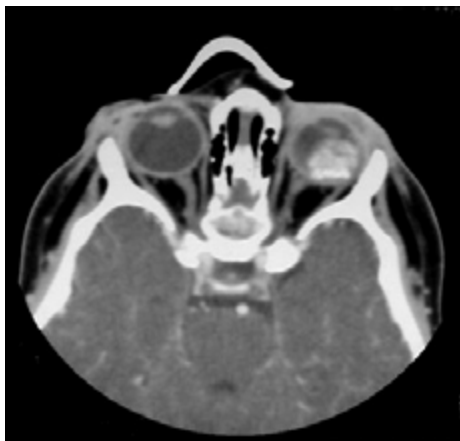


TC de órbitas sin contraste
Tumor intraocular bilateral


Son varias las causas que pueden causar tanto la leucocoria como el estrabismo pero la presencia de cualquiera de los dos es indicación imperiosa de consulta con un oftalmólogo infantil experimentado en esta patología.



Leucocoria (Mancha blanca en la pupila)



TC de órbitas corte axial con contraste
Tumor intraocular izquierdo



Niño con leucocoria unilateral izq.

Retinoblastoma

Representa aproximadamente el 3-4% de los tumores en Argentina y la mayor incidencia se observa en los menores de 2 años.

Forma de presentación: Los padres pueden notar que el niño tiene la pupila blanquecina u opaca (leucocoria). En las fotos con flash, el reflejo de la pupila, que normalmente es rojo, se ve blanco. Pueden consultar por estrabismo. Frecuentemente el estado general es muy bueno.

Examen físico: Leucocoria, estrabismo.

Diagnósticos diferenciales: Cataratas congénita, etc.


¿Cómo se hace el diagnóstico? Deben ser examinados por el oftalmólogo infantil bajo anestesia general y dilatación de la pupila.

Tratamiento y pronóstico: El tratamiento puede incluir la enucleación y según la estadificación se combina con quimioterapia y radioterapia. Entre el 85% y 98% de los niños se curan y esto depende de las características del niño, estadificación, tratamiento y de la institución tratante.

*Los hijos de papas con retinoblastoma
siempre deben ser evaluados al mes de vida*

Estrabismo

Por lo general es congénito u ocasionado por traumatismo de parto. Ante la aparición repentina de estrabismo consulte a un centro de alta complejidad en forma urgente.

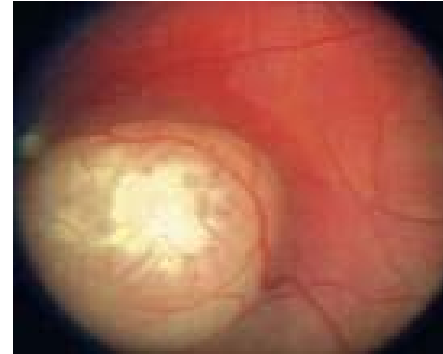


Niño con estrabismo

Ejemplo de situación real:

Niño de 9 meses que es llevado a la consulta con el pediatra por presentar leucocoria (mancha blanca en la pupila) unilateral. Esta observación es subestimada por el médico. Luego de 3 meses la madre hace una consulta con un oftalmólogo, que detecta un tumor ocular.

Diagnóstico: Retinoblastoma.



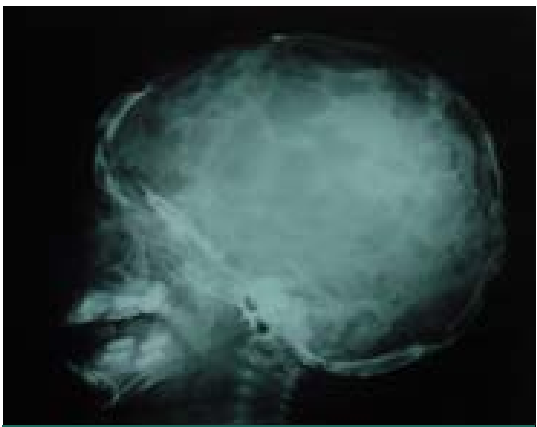
Examen de fondo de ojo



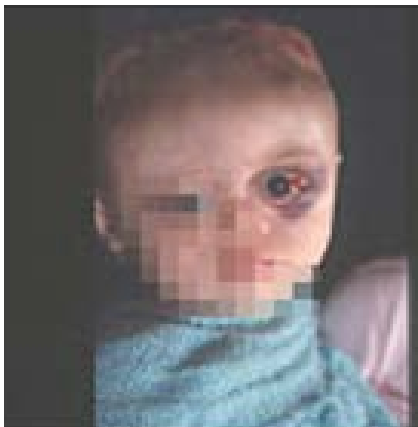
Dolor óseo generalizado

Son muy comunes en la infancia y por lo general obedecen a causas benignas. **Cuando el dolor óseo se prolonga en el tiempo, es progresivo, puede despertar al niño por la noche, impide que el niño juegue, se debe derivar al niño a un centro de alta complejidad.** Son varias las neoplasias malignas que pueden cursar con dolor óseo: leucemias, metástasis de neuroblastoma, histiocitosis, etc. **Todo dolor óseo desproporcionado que se prolonga en el tiempo amerita una consulta para descartar proceso neoplásico.**

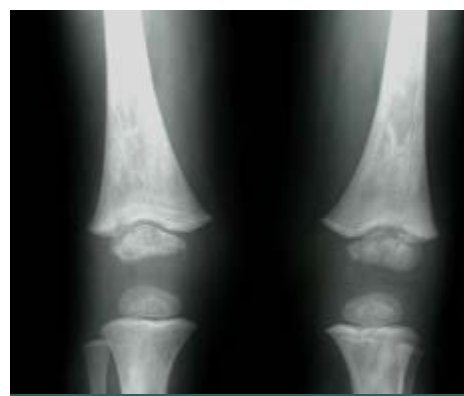
Ejemplo de caso real:
Niño de 8 años que consulta por dolores óseos generalizados y fiebre, sin un foco clínico evidente. Se agrega con el correr de los días decaimiento y palidez.
Diagnóstico: Leucemia



RX craneo perfil: Múltiples lesiones osteolíticas-Histiocitosis



Niño con ojo de mapache: Neuroblastoma



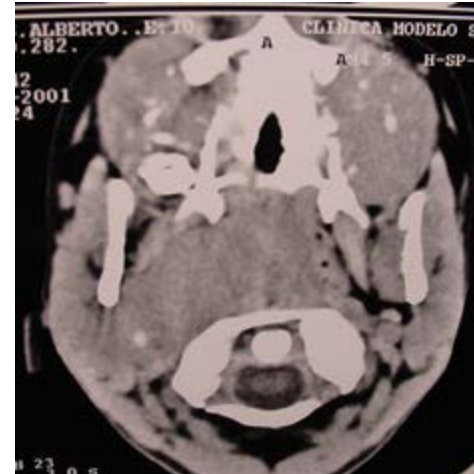
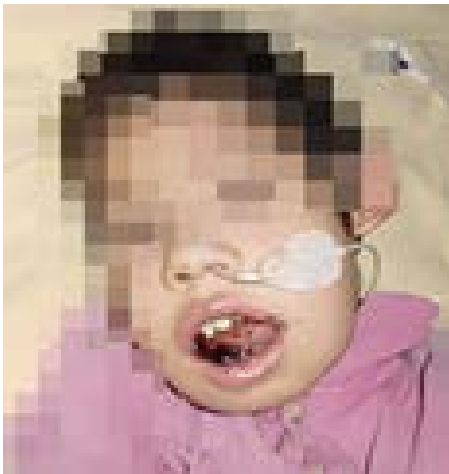Rx de rodillas: Patrón apollillado y permeativo con compromiso metafisario bilateral. Leucemia.

Fiebre prolongada

Del 3 al 8% de los diagnósticos de los niños, con fiebre prolongada, corresponden a patología oncológica. En un niño con fiebre prolongada sin causa aparente que la justifique la neoplasia maligna debe ser tomada en cuenta como diagnóstico diferencial. Las patologías que cursan con fiebre sin otros hallazgos de importancia en el control clínico del niño son, entre otras, el Linfoma de Hodgkin, la Leucemia Linfoblástica y el Neuroblastoma.

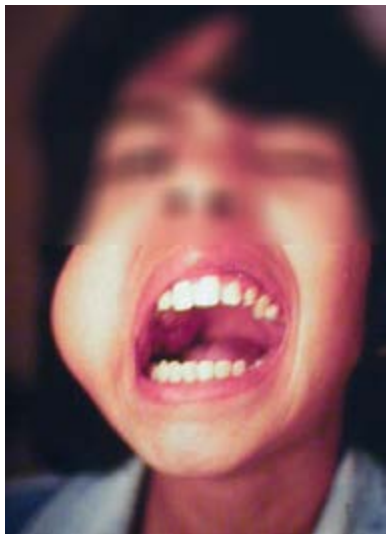
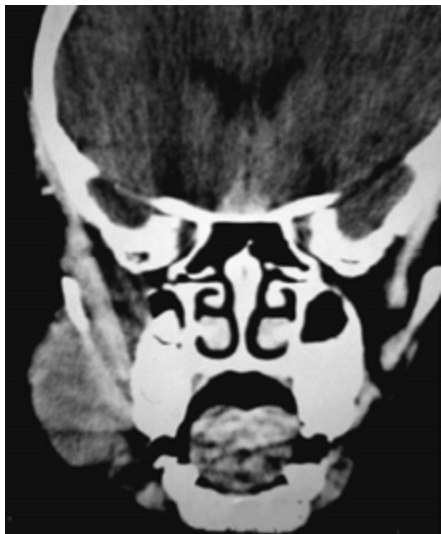
Dolor de dientes

El dolor dental que persiste en el tiempo, que es progresivo y acompañado de pérdida de piezas dentales, debe hacernos pensar en patología tumoral.

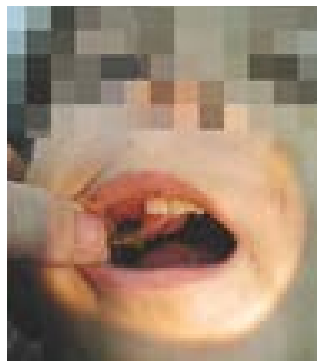
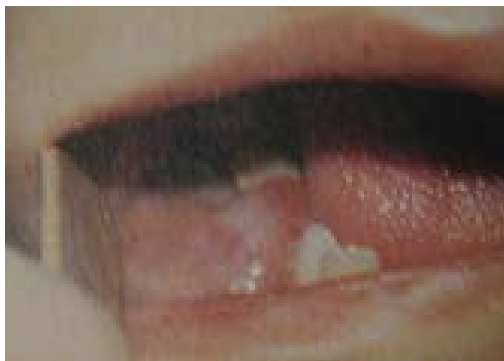




Dolor de dientes

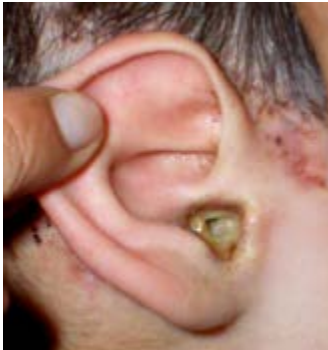

Los tumores más frecuentes son el Linfoma de Burkitt, histiocitosis y el rabdomiosarcoma.

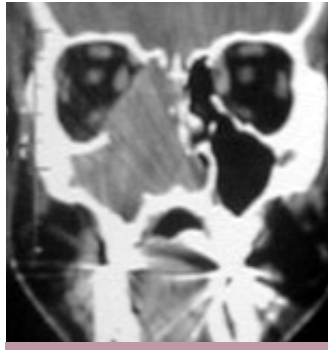


Otorrea-Otorragia

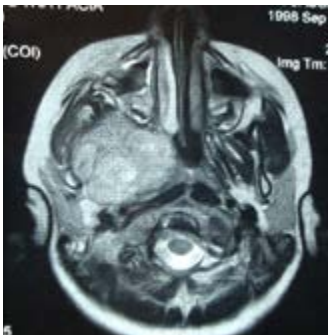
Cuando la otorrea se prolonga en el tiempo y no responde al tratamiento antibiótico o se agrega otorragia debe descartarse proceso maligno. Los dos tumores que frecuentemente causan estos síntomas son el rhabdomioma y la histiocitosis.



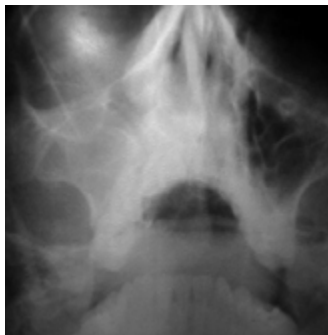
Niño con otorragia



Tc de macizo facial corte coronal sin contraste



RM Corte axial T2: Tumor de peñasco derecho



Rx Seno maxilar derecho ocupado



Ejemplo de situación real:
Niño de 10 años con otalgia de 20 días de evolución. El pediatra indica tratamiento antibiótico por otitis media aguda y consulta con un otorrinolaringólogo. Se suma parálisis facial periférica. Se interna con diagnóstico presuntivo de mastoiditis.
Diagnóstico: Rhabdomioma

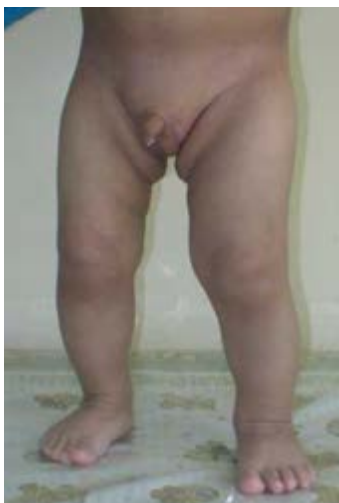

Hemi-hipertrofia corporal

(aumento de un segmento de un lado del cuerpo)

En la población general se observa un caso de hemi-hipertrofia cada 14.000 niños. Puede ser hemicorporal o segmentaria (hemifacial o solamente en una extremidad). Esta malformación puede estar asociada a algunos tumores infantiles como el T. de Wilms, el neuroblastoma y el hepatoblastoma.

Se recomienda: control ecográfico abdominal cada 3 meses hasta los 7 años de edad.



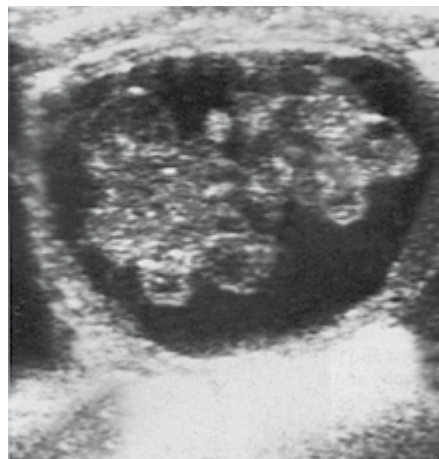
Niño con hemi-hipertrofia de miembro inferior izquierdo

Hematuria

Aunque la causa más frecuente en pediatría es la nefritis, la hematuria está presente en el 25% de los niños portadores de tumores renales.

El rhabdomyosarcoma de vejiga también se manifiesta con hematuria.

Esta puede ser microscópica, pero prolongada en el tiempo, el niño se torna pálido (anémico). Se detecta por un análisis de orina. Hay que derivar a un centro de alta complejidad.

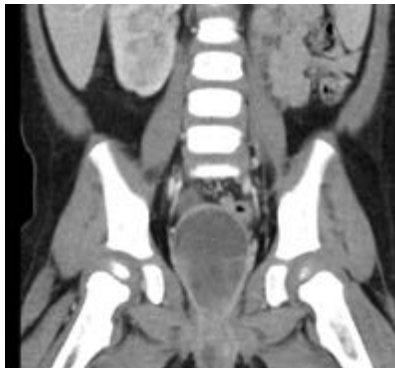


Ecografía de tumor de vejiga

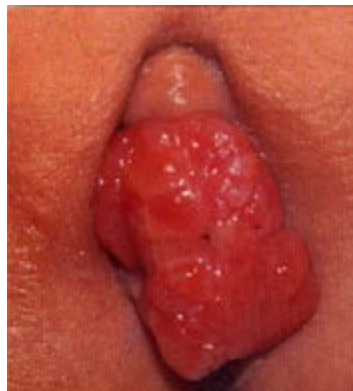Sangrado vaginal

Ocasionado generalmente por sarcomas útero-vaginales, en algunos casos el tumor asoma por el introito vaginal semejando un racimo de uvas (Rabdomiosarcoma botroide)

Examen Físico cuidadoso y exhaustivo



TC abdominopelvíana con contraste corte coronal: Masa en vagina distal con distensión proximal de la misma. Rabdomiosarcoma



Niña con Rabdomiosarcoma botroide

Hipertensión arterial

Es muy importante que en el examen clínico de un niño se controle la presión arterial. Son múltiples las causas que pueden provocar hipertensión arterial.

En los tumores renales se la puede observar hasta en el 25% de los casos. El crecimiento del tumor comprime la arteria renal provocando la liberación de renina, hormona que es la causante del signo.

Aunque menos frecuentemente que el feocromocitoma, el neuroblastoma de localización retroperitoneal puede cursar con hipertensión arterial.

El carcinoma suprarrenal, que es raro en la infancia, cuando es funcionante provoca un conjunto de signos y síntomas entre los cuales se encuentra la hipertensión arterial.



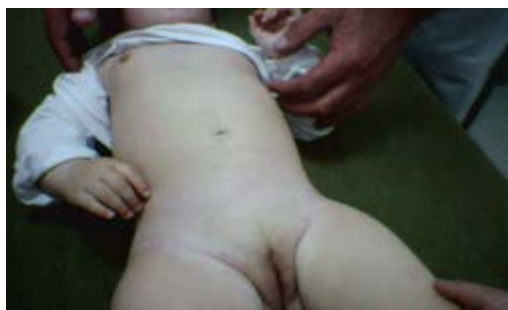Niña con Síndrome de Cushing

Tomar la presión arterial

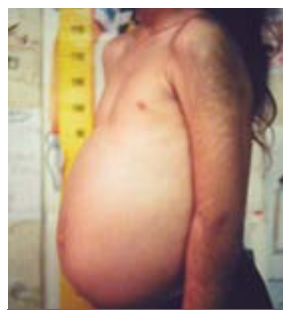

Pubertad precoz - virilización

Ante un niño que presenta signos de pubertad precoz - virilización debemos plantearnos como diagnóstico diferencial oncológico a: tumor del sistema nervioso central (región pineal), tumor de ovario, tumor suprarrenal y derivar a un centro de alta complejidad sin pérdida de tiempo y sin necesidad de estudios.




Beba con vello pubiano

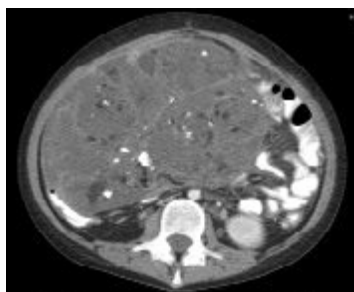


Niña con distensión abdominal e hirsutismo

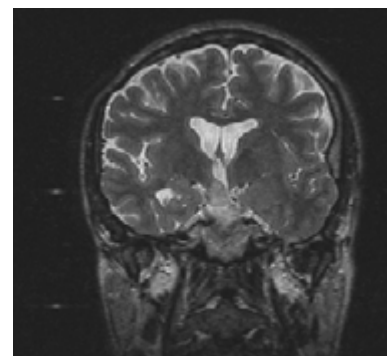
Ejemplo de situación real:
Niña de 7 años que consulta por distensión abdominal e hirsutismo de reciente comienzo.
Diagnóstico: Tumor de ovario.



Beba con ginecomastia



TC con contraste corte axial:
Tumor abdominopelviano



RM corte coronal T2: Tumor Hipofisario

Lesiones en piel - melanoma

En las lesiones en piel observar con atención: asimetría de la forma, borde irregular, color (más de uno, lesiones negras, rojas, blancas o azules), diámetro mayor de 6 mm (no desestimar las lesiones mas pequeñas) y evolución de lesiones pigmentadas . Las lesiones que han cambiado en el tiempo merecen un examen adicional. Los melanomas en los niños pueden presentarse ameláni-

cos, con configuración nodular, de mayor espesor lo que resulta en una baja sospecha y retraso en el diagnóstico. Mencionamos algunos de los factores de riesgo que tienen los niños para desarrollar melanoma: xeroderma pigmentoso, nevo melanocítico congénito, síndrome de nevos displásicos, nevos atípicos, nevos melanocíticos adquiridos.

Cuidar a los niños de la exposición al sol

Revisar al niño de pies a cabeza!

Ante la sospecha de Melanoma derivar con urgencia a un dermatólogo



Referencias



1. International Classification of Diseases for Oncology (Third Edition), Organización Mundial de la Salud (OMS) (ICD-O3).
2. International Classification of Childhood Cancer 1996 (ICCC).
3. Epidemiología del Cáncer: Principios y métodos. Isabel Dos Santos Silva. Organización Mundial de la Salud.
4. Atlas de Mortalidad por cáncer. Argentina. 1997-2001.
5. International Incidence of Childhood Cancer, Vol.II. IARC Scientific Publications No. 144, 1998.
6. Bases de mortalidad anuales del sistema estadístico de salud de la Dirección de Estadísticas e Información de Salud del Ministerio de Salud de la Nación.
7. Principles and Practice of Pediatric Oncology, ed. Philip A. Pizzo and David G. Poplack 1997. Philadelphia, USA. Fourth Edition
8. Hematology of Infancy and Childhood, David G. Nathan and Frank A. Oski, Volume 1 & 2, Fourth Edition.
9. Tratado de Pediatría, R.E. Behrman and V.C. Vaughan, 13° Edition, I-II
10. Sinais de Alerta pode ser Cancer, Celia Beatriz Gianotti Antoneli, Centro de Apoio a Crianza Carente con Cancer, Sao Paulo.
11. Manual Detección Cáncer Infantil en Centros de Salud Primaria, Dr. Lautaro Vargas, Gobierno De Chile – Ministerio de Salud División de Rectoría y Regulación Sanitaria – Dto. de Salud de las personas, Unidad de Cáncer – PINDA.
12. Manual ¿Cuándo sospechar Cáncer en el niño y como derivar? Gobierno de Chile Ministerio de Salud – División de Rectoría y Regulación Sanitaria – Dto. de Salud de las personas – Unidad de Cáncer Infantil, 2004.
13. Clinical Symposia, Tumors of the Brain, Stephen R. Freidberg, Volume 38 Number 4, 1986.
14. Medicina Infantil – Revista del Hospital de Pediatría Garrahan, Vol. XIV N° 2 – Junio 2007 Número Especial Hemato-oncología.
15. Screening for Wilms tumor and hepatoblastoma in children with Beckwith-Wiedemann syndromes: a cost-effective model. Med Pediatr Oncol. 2001 Oct; 37(4): 349-56.
Med Pediatr Oncol. 1999; 32: 196-200.
16. Prurito en la infancia. Dr. Adrián M. Pierini. Arch.argent.pediatr 2001; 99(2) /171



Hospitales públicos con Servicio de Hematología-Oncología Pediátrica



CIUDAD AUTÓNOMA DE BUENOS AIRES

Hospital de Pediatría SAMIC "Prof. Dr. Juan. P. Garrahan"

·Servicio de Hemato-Oncología
Dr. Pedro Zubizarreta
(011) 4122 6000
interno: 6233/2

·Centro de Atención Integral del
Paciente Oncológico
(011) 4122 6000
interno: 7430/7470

·Servicio de Radioterapia
Dr. Fernando Fiandrino
(011) 4122 6000
interno: 6171

·Servicio de Patología
Dra. Fabiana Lubinieki
(011) 4122 6000
interno: 6254/6255

·Cuidados Paliativos
Dr. Rodolfo Verna
(011) 4122 6000
interno: 6635

·Coordinación de Relaciones
Institucionales
Oficina de Comunicación a Dis-
tancia
Dra. María Celeste Savignano
Dra. Erica Hammermüller
(011) 4308 4076/
(011) 4308 0258
ocdconsultas@gmail.com

Hospital de Niños "Dr. R. Gutierrez"

·Servicio de Hematología
Dr. Luis Aversa
(011) 4962 7910

·Servicio de Oncología
Dra. Mercedes García Lombardi
(011) 4962 7910

·Cuidados Paliativos
Dra. Eulalia Lascar
Tel: (011) 5244 9000
interno: 194
cuidadospaliativos.gutierrez@
gmail.com

·Servicio de Anatomía Patológica
Dra. Elena de Matteo
(011) 4962 9212
Interno: 230

Hospital General de Niños "P. de Elizalde"

·Servicio de Hemato-Oncología
Dra. Graciela Onelda Elena
(011) 4363 2100
interno: 2001/3014

·Cuidados Paliativos
Dra. Karina Gomez
vigomez@intramed.net

Hospital de Clínicas "José de San Martín"

·Servicio de Hemato-Oncología
Dr. Diego Rosso
Dr. Ezequiel Recondo
(011) 5950 8712

FLENI

·Servicio de Patología
Dr. Gustavo Sevlever
(011) 5777 3200
interno: 2309

·Servicio de Neuro-Oncología
Dra. Blanca Diez
(011) 5777 3200
interno: 2709

Hospital Italiano

·Sección de Hemato-Oncología
Pediátrica

Dra. Mónica Makiya
(011) 4959 0200
interno: 8704/9874

Hospital Alemán

·Sección de Hemato-Oncología
Pediátrica
Dra. Ma. Angélica Fernández
Barbieri
(011) 4827 7000
interno: 6409

Instituto Argentino de Diagnóstico y Tratamiento

·Sección Hemato-Oncología
Pediátrica
Dr. Fernando Negro
(011) 4965 6500
interno: 0627/054

BUENOS AIRES

Hospital Nacional "Prof. A. Posadas"

·Servicio de Hemato-Oncología
Dra. Cecilia Riccheri
(011) 4464 4706

·Cuidados Paliativos
Dra. Rut Kiman
(011) 4469 9300
interno: 1522
Directo: (011) 4469-9278
palipepos@hospitalposadas.gov.ar

Hospital de Niños "Sor M. Ludovica"

·Servicio de Hematología
Dra. Alejandra Costa
ludovicahematologica@gmail.com
(0221) 453 5901
interno: 1583
·Servicio de Oncología
Dr. Daniel Pollono
(0221) 453 5901
interno: 1160

Hospital Materno Infantil Mar del Plata

·Servicio de Hemato-Oncología
Dra. Cecilia Murray
(0223) 499 1100
interno: 301

·Cuidados Paliativos
Dr. Javier Cabana
cabana.javier@gmail.com

Hospital Interzonal "Dr. J. Penna" - Bahía Blanca

·Servicio de Hemato-Oncología
Dr. Horacio Caferrí
(0291) 459 3612/13

·Cuidados Paliativos
Dra. Mónica Hernández
hmonica_2001@yahoo.com.ar

Hospital Materno Infantil (San Isidro)

·Servicio de Hemato-Oncología
Dra. María A. Fernández Barbieri
(011) 4747 1096

Hospital Universitario Austral

·Servicio de Hemato-Oncología
Dra. Mariana A. Varela
mavarela@cas.austral.edu.ar
(0230) 448 2493

·Cuidados Paliativos
Dr. Nicolas Sticco
nsticco@yahoo.com

CATAMARCA

·Servicio de Hemato-Oncología
Dra. María Soledad Vides Herrera
(0383) 443 7900
interno: 8431
Cel. Servicio: (0383) 15 423 9674

CHACO

Hospital Pediátrico "Dr. A. L. Castelán"

·Servicio de Hemato-Oncología
Dra. Vanina Livio
(0362) 444 1477

·Cuidados Paliativos
Dra. Patricia Acevedo
acevedo.pat@gmail.com

CHUBUT

Hospital Regional Comodoro Rivadavia (UDRS)

·Servicio de Pediatría
Dr. Luis Cisneros
(0297) 444 2222/35

Hospital Zonal Esquel (UDRS)

Dra. Silvina Steinkamp
(02945) 45 1074
interno: 164

CÓRDOBA

Hospital de Niños de la Sma. Trinidad

·Servicio Hemato-Oncología
Dra. Adriana Berreta
(0351) 458 6479

·Cuidados Paliativos
Dra. Fernanda Marchetti
fermarchetti@hotmail.com

Hospital Infantil Municipal

·Servicio de Hemato-Oncología
Dra. Elizabeth Hiramatsu
(0351) 470 8800
interno: 5122

Hospital Privado de la Comunidad

·Servicio Hemato-Oncología
Dra. Adriana Berretta
(0351) 468 8200
interno: 243/853/832

CORRIENTES

Hospital Pediátrico "J. Pablo II"

·Servicio de Hemato-Oncología
Dra. Antonia Cristina Cabral
Castellá
Dra. Gladys Gutiérrez
(0379) 447 5300

interno: 271/272
hematooncojp2@gmail.com

ENTRE RÍOS

Hospital San Roque - Paraná

·Servicio de Hematología
Dr. Pedro Negri Aranguren
(0343) 423 0460
interno: 260

·Cuidados Paliativos
Dra. Fernanda Peserico
(0343) 423 0460
interno: 229
fepeserico@hotmail.com

FORMOSA

Hospital de Alta Complejidad "Juan D. Perón"

·Servicio de Pediatría
Dra. Marcela Corrales
(0370) 443 6109/6441/6442
Int. Pediatría :156
Int. Oncología:150

Hospital de La Madre y el Niño - UDRS

·Servicio de Pediatría
Dra. Marcela Corrales
(0370) 442 6519

JUJUY

Hospital Materno Infantil Dr. Héctor Quintana

·Unidad de Hemato-Oncología
Dra. Elena Majek
Dra. María Luz Cosentini
Dra. Noelia Verónica Franco
(0388) 424 5029
(0388) 424 5005 int. 302/307

LA PAMPA

Hospital Lucio Molas - UDRS (Santa Rosa)

Dra. Natalia Vega
(02954) 455 000
interno: 3103

LA RIOJA

Hospital de la Madre y el Niño - UDRS

·Consejería Oncológica Pediátrica
Dra. Liliana Galleguillo
(0380) 445 6900
interno: 4620

MENDOZA

Hospital Pediátrico "Dr. Humberto J. Notti"

Conmutador: (0261) 413 2500

·Servicio de Oncología
Dra. Edith Elsa Casas
(0261) 413 2516

·Servicio de Hematología
Dr. Guillermo Arbesú
(0261) 413 2590/2624

·Servicio de Cuidados Paliativos
Dra. Viviana Torres
cuidadospaliativosnotti@gmail.com

MISIONES

Hospital Pediátrico "Dr. F. Barreyro"

·Servicio Hemato-Oncología
Dra. Silvana Alderete
Dr. Fernando González
(0376) 444 7100
interno: 326
hematooncomisiones@gmail.com

NEUQUÉN

Hospital Provincial "Dr. Castro Rendón"

·Oncología Pediátrica
Dra. Constanza Arnaiz
(0299) 449 0897

·Cuidados Paliativos
Dra. Sandra Chacon
(0299) 449 0870
cpdpediatricos@hospitalneuquen.org.ar

·Servicio de Hematología
Dra. Nora Mur
(0299) 449 0812
hematocastro@gmail.com

Clínica Pediátrica San Lucas

·Servicio de Hemato-Oncología
Dra. María Alejandra Cédola
Dra. Constanza Drozdowski
(0299) 448 5057 o 448 4439
interno: 230

RÍO NEGRO

Hospital "Artemides Zatti" - UDRS (Viedma)

·Servicio de Pediatría
Dra. Alda Luppi
(02920) 420 307
interno: 250

·Servicio de Cuidados Paliativos
Dra. Liliana Fedorco
(0920) 420 307
interno: 116

Hospital Zonal Bariloche "Ramón Carrillo"

·Servicio de Hematología
Dr. Marcelo Furque
(0294) 442 6117
Interno: 324

·Cuidados Paliativos
Dr. Alejandro Nespral
cuidadospaliativos@hospitalbariloche.com.ar

SALTA

Nuevo Hospital Materno Infantil de Salta

·Servicio de Hemato-Oncología
Dr. Héctor Torres
(0387) 432 5000
interno: 683

SAN JUAN

Hospital Público Descentralizado "Dr. Guillermo Rawson"

·Servicio de Hematología y
Hemoterapia
Unidad de Hematología y Onco-
logía pediátrica
Dra. María Elizabeth Arrieta
(0264) 422 4005
Internos: 1188/1189/1191
hematologiainfantil1@gmail.com.

·Unidad de Cuidados Paliativos
Dra. Eugenia Ensabella
(0264) 422 4005
Internos: 1188/1189/1191
cuidadospaliativoshgr@gmail.com

SAN LUIS

Hospital General - UDRS

·Servicio de Pediatría
Dr. Guillermo Monarde
(0266) 442 5037

·Cuidados Paliativos
Dr. Guillermo Monarde
(0266) 442 5037
paliativossanluis@gmail.com

SANTA CRUZ

Hospital Regional de Río Gallegos - UDRS

·Servicio de Pediatría
Dra. Analía Costantini
(02966) 425 411
interno: 2162

SANTA FÉ

Hospital de Niños “Dr. Orlando Alassia” (Santa Fe)

·Sector de Hematología / Oncología
Dr. Néstor Rossi
(0342) 450 5900
interno: 430

Hospital de Niños “V. J. Vilela” (Rosario)

·Servicio de Oncología
Dra. Julia Jotomliansky
(0341) 480 8125
Interno: 276/270
oncologivilela@gmail.com

·Servicio de Hematología
Dr. Juan José Di Santo
jjdisanto@hotmail.com
(0341) 480 8125
Interno: 280/270

·Cuidados Paliativos
Dra. Adriana Kalbermatter
(0341) 480 8125/33
interno: 202
cpaliativosvilela@gmail.com

Hospital J. B. Iturraspe (Santa Fe)

·Servicio de Hematología
Dr. Daniel Bar
Dra. Julieta Bietti
(0342) 15 513 3067

Hospital Provincial del Centenario (Rosario)

·Servicio de Hemato-Oncología
Dra. María Fabiana García
(0341) 472 4643
interno: 301

Hospital Provincial (Rosario)

·Servicio de Pediatría
Dra. Sandra Zirone
(0341) 472 1111
interno: 126/174

SANTIAGO DEL ESTERO

Hospital de Niños CePSI “Eva Perón”

·Servicio de Hemato-Oncología
Dra. Paola Reichel
(0385) 422 5449
Internos: 1129/1130

·Cuidados Paliativos
Dra. Paola Reichel
paoreichel72@hotmail.com
Dra Mónica Luna monicalu_67@hotmail.com

TUCUMÁN

Hospital del Niño Jesús

Tel: (0381) 452 5000

·Servicio de Hemato-Oncología
Dra. Patricia Luna
patricialuna_2012@yahoo.com.ar

·Cuidados Paliativos
Dra. Estela Di Cola
ucpptuc@gmail.com



Notas:

A series of horizontal dotted lines for writing notes, spanning the width of the page.







Av. Julio A. Roca 781 - Piso 11
CABA, Buenos Aires - Argentina
roha@roha.org.ar / www.msal.gov.ar/inc

INC responde:
0800 333 3586



Ministerio de Salud
Presidencia de la Nación