

FICHA DE ESTUDIO ESAVI:
Miocarditis

1) DATOS FILIATORIOS

- INICIALES DE NOMBRE Y APELLIDO
- EDAD:
- SEXO:
- DNI:
- CÓDIGO ESAVI:

2) ANTECEDENTES MÉDICOS:

3) MEDICACIÓN HABITUAL:

4) VACUNACIÓN:

- VACUNA:
- FECHA:
- SITIO DE APLICACIÓN:
- LOTE:
- DOSIS:

5) ANTECEDENTE DE COLOCACIÓN DE OTRA U OTRAS VACUNA EN LAS ÚLTIMAS 6 SEMANAS:

SI / NO

En caso de SI:

- ¿Cuál/es?
- Fecha:

6) ANTECEDENTES DE RELEVANCIA:

	SI	NO	COMENTARIOS
CONSUMO DE FÁRMACOS (antraciclinas, ciclofosfamida, penicilina, colchicina, isoniazida, furosemida, lidocaína, fenitoína, tiazidas, amitriptilina, etc)			
Consumo de sustancias de abuso/alcohol			
Exposición a metales pesados			
Enfermedades infecciosas en las últimas 4 semanas			

Enfermedad previa personal o familiar			
---------------------------------------	--	--	--

7) ESAVI

- FECHA DE INICIO DE SÍNTOMAS:
- FECHA DE CONSULTA:

8) SÍNTOMAS DE RELEVANCIA A TENER EN CUENTA

- **Síntomas cardíacos:**
 - Dolor o presión torácica aguda
 - Palpitaciones
 - Disnea después del ejercicio, en reposo o acostado
 - Diaforesis
 - Muerte súbita
- **Síntomas inespecíficos:**
 - Fatiga
 - Dolor abdominal
 - Mareos / síncope
 - Edema
 - Tos
- **Síntomas inespecíficos del niño/de la niña:**
 - Irritabilidad
 - Vómitos
 - Mala alimentación
 - Taquipnea
 - Letargo

9) CRONOLOGÍA DE EVENTOS DE RELEVANCIA

10) LABORATORIO

DETERMINACIÓN	FECHA	FECHA	FECHA	FECHA
HEMOGRAMA				
PLAQUETAS				
G. BLANCOS Fórmula: Neutrófilos Linfocitos Monocitos Eosinófilos Basófilos Linfocitos atípicos				
COAGULOGRAMA RIN QUICK KPTT FIBRINOGENO				
UREA / CREATININA				
GLUCEMIA				
HEPATOGRAMA TGO / TGP FAL Bilirrubina total y fraccionada				
LDH				
VSG				
PCR				
PERFIL TIROIDEO TSH T4 LIBRE T3 LIBRE				
CORTISOL				
FERRITINA				

11) MARCADORES DE LESIÓN MIOCÁRDICA

DETERMINACIÓN	FECHA	RESULTADO	VALOR NORMAL
TROPONINA I			

TROPONINA T			
Pro-BNP			
CK-MB			

12) PERFIL DE AUTOINMUNIDAD

DETERMINACIÓN	FECHA	RESULTADO	VALOR NORMAL
FR			
ANAs (IFI)			
Anti-DNA			
Anti-Sm			
Anti-Ro (SSA)			
Anti-La (SSB)			
Anti-RNP			
Anticardiolipina IgM e IgG			
Anticoagulante lúpico			
Proteinograma			

13) SEROLOGÍAS

DETERMINACIÓN	FECHA	RESULTADO
VIH ELISA de 4ta G. En caso de paciente VIH positivo, carga viral plasmática y CD4 (absoluto y porcentual).		
HEPATITIS B Anti Core Ag S		
Anti Hepatitis C		
Anticuerpos treponémicos VDRL		
ADENOVIRUS Ig M		

Ig G PCR		
PARVOVIRUS B19 Ig M Ig G PCR		
CMV Ig M Ig G		
EBV <ul style="list-style-type: none"> ○ EBNA ○ VCA ○ EA 		
HERPES VIRUS SIMPLEX I Ig M Ig G PCR		
HERPES VIRUS SIMPLEX II Ig M Ig G PCR		
HERPES VIRUS 6 Ig M Ig G PCR		
<i>Mycoplasma pneumoniae</i>		
TOXOPLASMOSIS Ig M Ig G		
CHAGAS		

14) PERFIL METABÓLICO y DE TOXICIDAD

DOSAJE	FECHA	RESULTADO
Vitamina B12		
Plomo		
Cobre		

15) GUARDAR SUERO PARA EVENTUALES DETERMINACIONES FALTANTES

16) ESTUDIO DE COVID - 19 (PCR)

FECHA	RESULTADO

17) PANEL VIRAL RESPIRATORIO

FECHA	RESULTADO

18) ESTUDIO DE COPROCULTIVO

FECHA	RESULTADO

19) ECG (incluir estudio para su valoración por expertos/as)

FECHA	RESULTADO

20) DIAGNÓSTICO POR IMÁGENES (es de suma importancia agregar al resumen: informe, imágenes y videos correspondientes de los diagnósticos por imágenes, a fin de ser evaluados por los/as expertos/as)

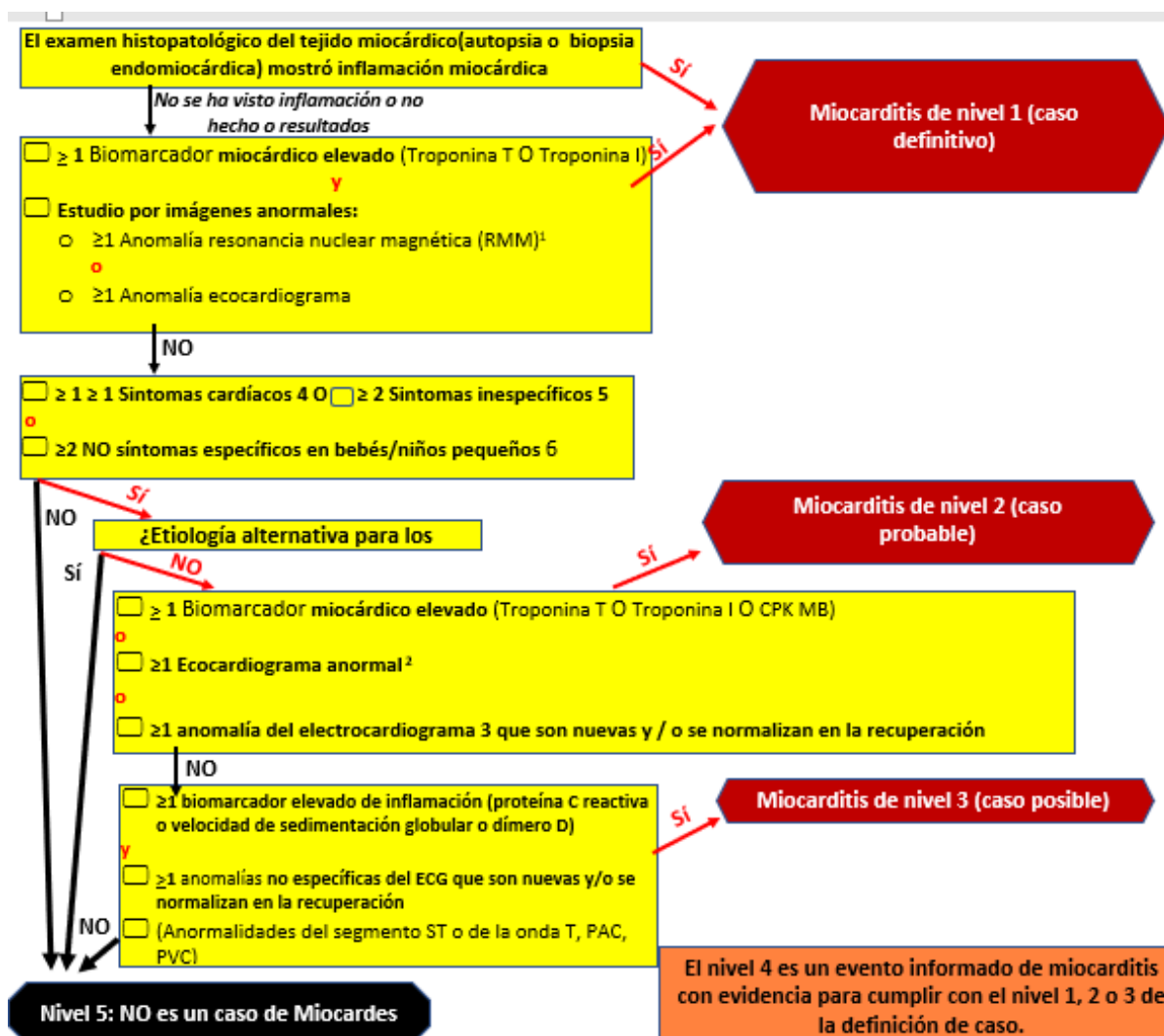
ESTUDIO	FECHA	INFORME
ECOCARDIOGRAMA		
RMN CARDIACA		

21) INFORMES DE INTERCONSULTORES según corresponda:

ESPECIALIDAD	FECHA	
Cardiología		

22) NIVEL DE CERTEZA SEGÚN Brighton Collaboration

NIVEL	Justificación
-------	---------------



1^a cMR Anormalidades:

- Edema irregular en imágenes ponderadas T2
- Último realce del gadolinio en imágenes cargadas T1 con la ratio creciente del realce entre el músculo esquelético del miocardio que implica la distribución regional no-isquémica ≥ 1 con la recuperación

2^a Anomalías del ecocardiograma:

- Nueva función ventricular izquierda o derecha focal o difusa (por ejemplo, disminución de la fracción de eyección)
- Anomalías segmentarias del movimiento de la pared
- Global función sistólica o diastólica **depresión/anormalidad**
- Dilatación ventricular
- Wtodo el cambio de espesor
- Trombos intracavitarios

3^a Anomalías del electrocardiograma:

- Arritmias paroxísticas o sostenidas atriales o ventriculares
- Retrasos en la conducción nodal AV o defectos de conducción intraventricular
- Monitor electrocardiográfico ambulatorio continuo con ectopia auricular o ventricular frecuente

4^a Síntomas cardíacos:

- Dolor o presión torácica aguda
- Palpitaciones
- Disnea después delejercicio, en reposo o acostado
- diaforesis
- muerte súbita

5^a Síntomas inespecíficos:

- fatiga
- Dolor abdominal
- Mareos / síncope
- edema
- Tos

6^a síntomas inespecíficos del niño/del niño

- irritabilidad
- vómito
- Mala alimentación
- taquipnea
- letargo

23) TRATAMIENTO RECIBIDO:

24) EVOLUCIÓN: